Utilização clínica da trava alternativa do PowerScope – descrição passo a passo

Clinical use of the alternative PowerScope attachment nut – step by step description

Alexandre Moro[1]
Nathaly D. Morais[2]
Denisi Coelho Gomes[3]
Cauby Maia Chaves Junior[4]
Gisele Maria Correr Nolasco[5]

Resumo

Desde a sua introdução em 2014 o aparelho PowerScope tem passado por algumas modificações visando aprimorar e facilitar a sua utilização clínica. Este artigo descreve a última inovação no aparelho, que consiste em uma trava alternativa. Com esta nova trava, o conceito muda um pouco porque se instala a trava fora da boca do paciente e não diretamente na sua boca como fazíamos com as duas primeiras gerações da trava. A trava alternativa é mais uma opção de uso do PowerScope. Cabe ao ortodontista decidir qual opção se ajusta melhor a sua forma de trabalho: continuar com as travas 2 (de 2015); utilizar as travas alternativas nos arcos superior e inferior; utilizar as travas alternativas no arco superior e as travas 2 no arco inferior.

Descritores: Ortodontia, má oclusão de Classe II, propulsor mandibular.

Abstract

Since its introduction in 2014, the PowerScope device has undergone some modifications to improve and facilitate its clinical use. This article describes the latest innovation in the device, which consists of an alternative attachment nut. With this new nut, the concept changes a little because we are going to install the nut outside the patient's mouth and not directly in his mouth as we did with the first two generations of the nut. The alternative attachment nut is another option for using the PowerScope. It is up to the orthodontist to decide which option best fits his way of working: continue with nut 2 (from 2015); use the alternative nut on the upper and lower arches; Use alternate nut on the upper arch and nut 2 on the lower arch.

Descriptors: Orthodontics, Class II malocclusion, fixed functional appliance.

[1] Professor Titular – UFPR, Professor dos Programas de Mestrado e Doutorado em Odontologia Clínica – Universidade Positivo.
[2] Aluna do Programa de Doutorado em Odontologia Clínica – Universidade Positivo.
[3] Aluna do Programa de Mestrado em Odontologia Clínica – Universidade Positivo.
[4] Professor Titular - Departamento de Clínica Odontológica – UFC.
[5] Professora dos Programas de Mestrado e Doutorado em Odontologia Clínica – Universidade Positivo.

E-mail do autor: alexandremoro@uol.com.br
Artigo recebido em: 09/11/2020
Artigo aprovado em: 16/11/2020

Como citar este artigo:
Moro A, Morais ND, Gomes DC, Chaves Jr CM, Nolasco GMC. Utilização clínica da trava alternativa do PowerScope – descrição passo a passo. Orthod. Sci. Pract. 2020; 13(52):66-80.
DOI: 10.24077/2020;1352-6680

Introdução

Desde a reintrodução do aparelho de Herbst por Pancherz[1] em 1979, inúmeros aparelhos funcionais fixos já foram desenvolvidos. Um dos aparelhos mais modernos é o aparelho PowerScope, que foi introduzido em 2014 e tem sido melhorado ao longo do tempo[2,3,4,5,6].

Após um ano do início da utilização clínica do PowerScope, percebeu-se alguns problemas com a trava original, que sofria eventualmente fraturas. Então, em 2015, foi lançado o PowerScope 2 com 3 modificações em relação ao primeiro aparelho[3,4,5].

1. Trava redesenhada para aumentar a durabilidade. A trava original, que sofria eventualmente fraturas, foi reforçada. Além disso foram adicionadas chanfraduras mesial e distal na canaleta, que tornaram a instalação mais fácil na hora de colocar no arco. O tamanho da canaleta não foi alterado, ou seja, permaneceu .020" x .026" (Figura 1).
2. Foram incorporados os indicadores de ativação, que são 3 listras sobre o tubo intermediário, a fim de orientar a ativação da mola (Figura 2).
3. Chave com magneto para auxiliar na instalação do aparelho (Figura 3).



Figura 1 – Comparação entre as travas do PowerScope: 1- trava original de 2014; 2- trava redesenhada em 2015.

Figura 2 – Indicador de Ativação. Quando aparecem as 3 marcas significa que a mola não possui ativação. Quando aparecem 2 marcações, significa que a mola tem uma ativação parcial. Quando não aparece nenhuma marcação, o aparelho tem uma ativação completa.



Figura 3 (A-B) – **A)** Detalhe da trava encaixada no parafuso e **B)** chave com magneto (amarelo).

Durante os últimos anos, percebeu-se que alguns ortodontistas tinham dificuldade de instalar a trava superior diretamente na boca do paciente. Às vezes, devido à abertura bucal ser pequena, outras vezes, porque o profissional tinha dificuldade para enxergar de perto. Nesses casos, passou-se a orientar o profissional a instalar a trava no arco superior fora da boca do paciente. Dessa forma, ele teria melhores condições de avaliar se o arco realmente estava dentro da canaleta da trava e se o parafuso realmente estava sobre o arco, fechando a canaleta.

Também se incorporou o hábito de avaliar a posição da trava na instalação por meio da utilização de um espelho clínico[6]. Durante a instalação da trava superior,

sempre se confere se o parafuso está realmente sobre o arco principal, fechando a canaleta da trava.

Em 2020, a *American Orthodontics* lançou uma trava alternativa com a canaleta fechada, que será descrita a seguir.

Trava alternativa

Para facilitar a instalação clínica do PowerScope e aumentar as possibilidades de trabalho com o aparelho foi lançada recentemente uma trava alternativa com a canaleta fechada.

Com essa nova trava, o conceito muda um pouco, porque se instala a trava fora da boca do paciente e não diretamente na sua boca como se fazia com as duas primeiras gerações da trava.

Características da nova trava

Possui um formato quase retangular com arredondamento na sua parte superior no lado vestibular de forma que fique mais confortável para o paciente (Figura 4). É disponibilizada pela empresa em caixas contendo 5 unidades de cada lado.

A canaleta fica na parte superior da trava e possui uma entrada com chanfradura no lado mesial para facilitar a colocação do arco.

O seu lado mesial também possui uma marcação para indicar o lado da trava: R (right) para o lado direito e L (left) para o lado esquerdo.

O parafuso fica na parte inferior da trava abaixo do arco principal. Isso vai acontecer sempre, tanto para a trava instalada no arco superior, quanto para a instalada no arco inferior.



Figura 4 (A-B) – Trava alternativa: **A)** vista do lado mesial da trava esquerda e **B)** vista mesial e lateral da trava direita.

Comparação entre as dimensões das travas 2 e 3

Para efeito didático vai se chamar de trava 2 a trava de 2015. A trava alternativa será chamada de 3. E a trava 1, seria a original de 2014 (Figura 5).

Em largura (mésio-distal), a trava 2 possui 3,22 mm e a 3 possui 3,19 mm, portanto, possuem quase a mesma largura.

Em espessura (vestíbulo-lingual), a trava 2 possui 3,20 mm e a 3 possui 2,73 mm. Aqui se tem a maior diferença entre as duas travas. A trava alternativa é mais fina.

Em altura (cérvico-incisal), a trava 2 possui 4,50 mm e a 3 possui 4,63 mm, portanto possuem quase a mesma altura



Figura 5 – Comparação entre as travas 2 (2015) e a trava 3 (alternativa de 2020).

Instalação da trava alternativa

Utiliza-se o arco de aço com dimensão de .019" x .025". É importante utilizar fios de boa qualidade. Algumas falhas podem ocorrer devido ao uso de fios de baixa qualidade. Além disso, se o fio não tiver o diâmetro adequado, ele não vai entrar na canaleta.

Sequência de Instalação:

1- Retire a nova trava esquerda da embalagem e a deslize sobre o lado esquerdo do fio de aço inoxidável.

2 - Repita o mesmo procedimento do lado direito.

3 - Após colocar as novas travas, dimensione e corte as pontas distais do fio.

Se o corte do fio for realizado antes de colocar as travas, elas não entrarão e as rebarbas no fio precisarão ser polidas (Figura 6). Faça isso para os arcos superior e inferior.

4 - Coloque o fio nos tubos dos molares superiores do paciente e amarre os bráquetes no arco, certificando-se de que as travas fiquem posicionadas mesialmente ao primeiro molar. Na arcada inferior, repita os passos descritos acima, certificando-se de que as travas estejam posicionadas distalmente aos caninos (Figura 7). É importante amarrar os bráquetes dos caninos e pré-molares inferiores com um amarrilho metálico, mesmo com bráquetes autoligados, pois os "clips" não suportam a força desenvolvida pelo aparelho e o fio pode acabar saindo dos bráquetes (Figura 8).

5 - Prenda o sistema telescópio esquerdo do PowerScope 2 nas travas, girando o parafuso distalmente até ficar apertado (Figura 9). Repita o processo para o lado direito do paciente. Sempre gire o parafuso, para apertá-lo em sentido horário para as travas esquerdas e anti-horário para as travas direitas.

E para aqueles profissionais que estão muito preocupados em não afrouxar o parafuso, pode-se recomendar o uso do adesivo Nobil Grip (Nobil-Metal, Villa-Franca, D'Asti, Italia). Antes da instalação, pode-se usar esse adesivo de rosca para evitar qualquer possibilidade de afrouxamento do parafuso. Entretanto cabe ressaltar que na nossa experiência clínica raramente se utilizou esse adesivo com o PowerScope. Às vezes, utiliza-se ele com o Herbst MiniScope.

6 - Ativação do aparelho.

Com relação à ativação do aparelho, não houve alteração. Continuou-se utilizando os espaçadores. A ativação correta do aparelho é a parte mais importante do tratamento. Se o ortodontista não souber como ativar o aparelho, ele não terá sucesso.

Os espaçadores são colocados no pistão inferior. Estão disponíveis nos tamanhos de 1, 2 e 3 mm.

Será utilizado o Indicador de Ativação, que consiste em três marcas na parte mediana do sistema telescópico (Figura 2). Quando as arcadas estão em oclusão e aparecem as 3 marcas significa que a mola não possui ativação. Quando aparecem 2 marcações, significa que a mola tem uma ativação parcial. Quando não aparece nenhuma marcação, o aparelho tem uma ativação completa (Figura 10).

É importante ressaltar que se avaliou a ativação do aparelho sempre com a mandíbula em MIH e não numa posição avançada. Isso vale tanto para a instalação inicial, como também nas consultas subsequentes.

Sempre se trabalhou com a mola do PowerScope totalmente ativada, independentemente de se fazer uma correção molar de 3 ou 6 mm. Normalmente, quando o paciente volta no mês seguinte, os dentes moveram-se e ele vai perder cerca de 1 mm de ativação, então praticamente todos os meses reativa-se a mola até sobrecorrigir o seguimento posterior em 1 ou 2 mm. Ou seja, acaba-se a fase do PowerScope com os molares e pré-molares em Classe III.



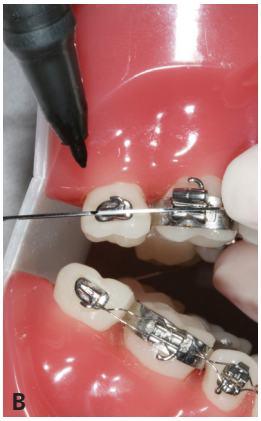

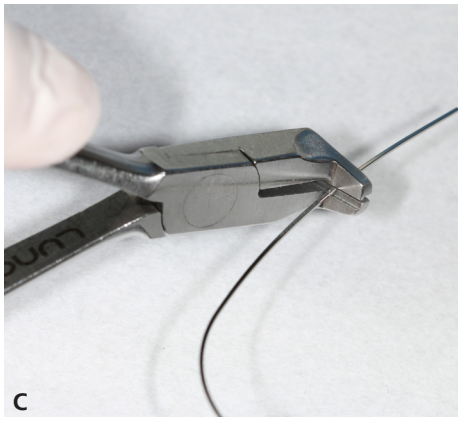

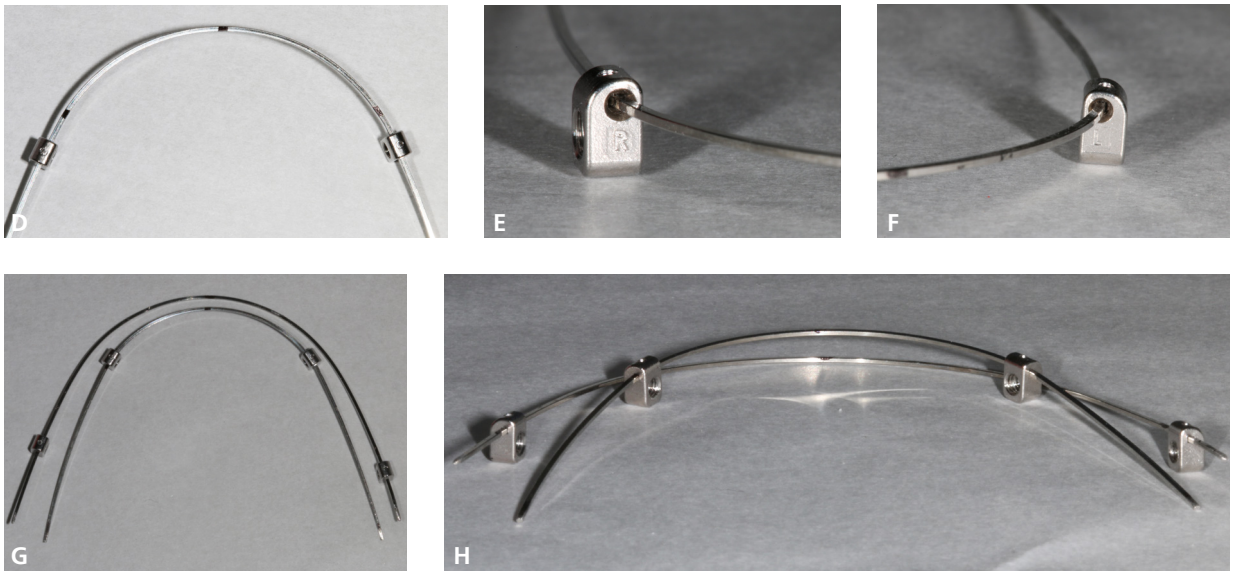

Figura 6 (A-H) – Sequência de instalação da trava alternativa: **A)** colocação das travas antes de cortar o fio, **B)** marcando o fio na distal do segundo molar superior, **C)** corte do fio com o alicate de corte distal, **D)** marcação no fio inferior na distal dos caninos, **E)** vista mesial da trava direita posicionada no fio, **F)** vista mesial da trava esquerda posicionada no fio, **G)** vista oclusal dos arcos superior e inferior com as travas posicionadas para a instalação e **H)** vista posterior dos arcos superior e inferior com as travas posicionadas para a instalação.

Figura 7 (A-D) – Posicionamento das travas na mesial dos primeiros molares superiores e na distal dos caninos inferiores.

Figura 8 – Detalhe dos bráquetes autoligados presos ao fio com amarrilhos metálicos individuais nos dentes próximos à trava inferior.

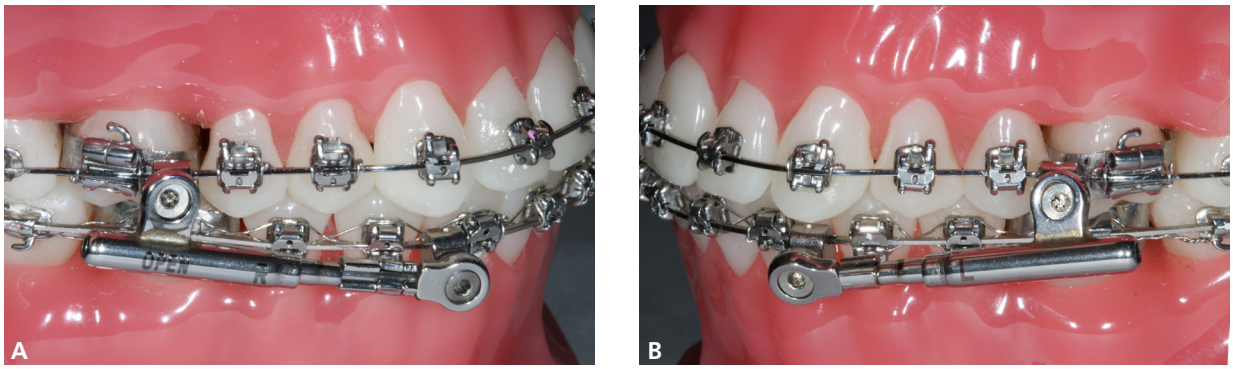

Figura 9 (A-B) – Instalação do sistema telescópico. Repare que a mola não está totalmente ativada.

Figura 10 (A-C) – Instalação do sistema telescópico. Repare que a mola está totalmente ativada após a colocação dos espaçadores.

O que não fazer?

1 - Não inverta a trava (giro de 180º), principalmente a inferior.

A marca sempre ficará mais baixa do que o fio. Muitos profissionais não percebem que estão agindo da maneira errada e acabam invertendo a trava (Figura 11). O paciente irá reclamar, pois haverá um contato prematuro com o dente superior.

2 - Não inverta o lado da trava.

Se você colocar a trava direita no lado esquerdo do paciente e tentar apertar o parafuso, o para-

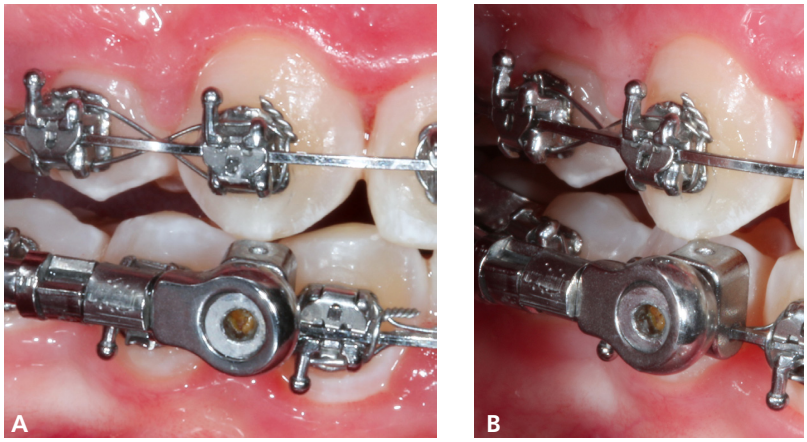

Figura 11 (A-B) – Trava inferior instalada invertida de baixo para cima causando interferência no dente superior.

fuso não vai entrar na rosca (Figura 12).

Cada trava aceita apenas seu respectivo parafuso. Em outras palavras, apenas o parafuso direito pode ser encaixado por dentro e por fora na trava direita e a mesma coisa vale para a trava esquerda.

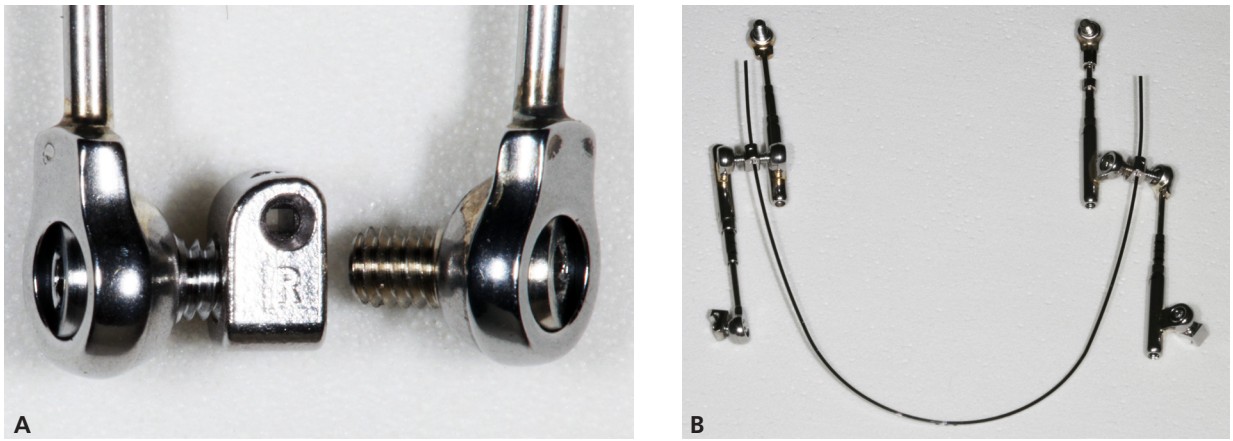

Figura 12 (A-B) – Detalhe do parafuso entrando na trava. Cada trava (direita ou esquerda) só recebe seu respectivo parafuso. Não inverta o lado da trava.

3 - Atresia maxilar

Se a largura maxilar for pequena, ou seja, se não houver uma coordenação entre os arcos, a trava superior baterá no tubo do primeiro molar inferior (Figura 13). Nesse caso, você precisará inverter a trava superior.

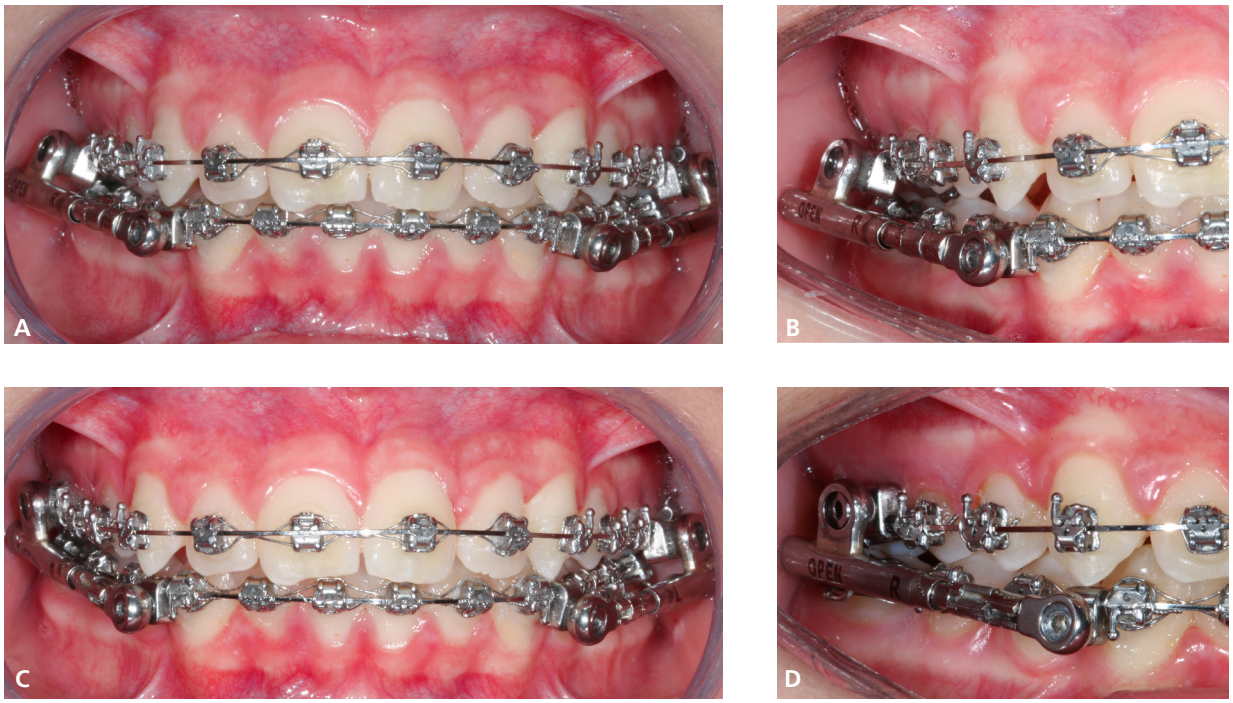

Figura 13 (A-D) – A-B) Trava superior direita contactando o tubo do molar inferior direito e **C-D)** após a inversão da trava superior direita.

Outra opção de instalação

É possível mesclar as travas e ter outras possibilidades de instalação do aparelho.

1 - Podemos instalar a trava alternativa no arco superior e a trava 2 no arco inferior (Figura 14).

Alguns ortodontistas preferem essa combinação, pois acham mais difícil instalar a trava 2 na arcada superior, que é a que mais se solta. Então se pode agora instalar apenas o aparelho na arcada superior fora da boca do paciente utilizando a trava alternativa.

2 - Pode instalar-se as travas alternativas nos dois arcos.

3 - Para aqueles que estão acostumados a trabalhar com a trava 2. Pode continuar utilizando essa trava nas duas arcadas.

No mesmo arco, se você quiser colocar de um lado a trava 2 e do outro a 3 também é possível.

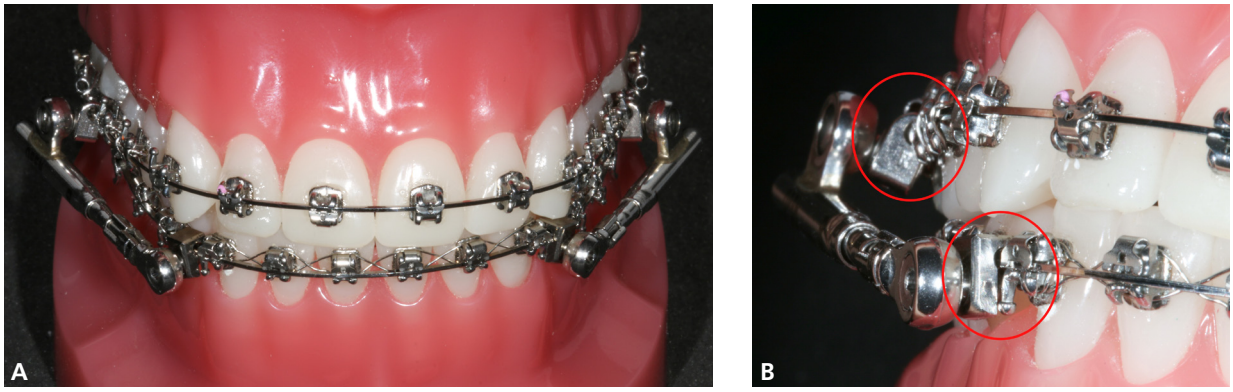

Figura 14 (A-B) – Instalação da trava alternativa (3) no arco superior e da trava 2 no arco inferior.

Ancoragem

Como a protrusão dos dentes anteriores é pequena, quando do uso do PowerScope, em torno de 2,8 mm[7], não há a necessidade de utilizar ancoragem esquelética em conjunto.

Se quiser reforçar a ancoragem na arcada superior, pode se incorporar um arco transpalatino e bandar os segundos molares. E, se não quiser distalizar os dentes posteriores, pode também conjugar todos os dentes superiores com um amarrilho em oito de aço inoxidável de .025". Desta forma não haverá a abertura de espaços entre os molares e pré-molares. O arco transpalatino será obrigatório num caso que não possui os segundos molares superiores irrompidos. Nesses casos o ATP vai impedir a vestibularização dos molares devido à força posterior e superior do aparelho.

Para a arcada inferior, avalia-se a posição dos incisivos inferiores. Se estão lingualizados, pode-se não utilizar o arco lingual fixo. Entretanto, é importante ressaltar, que o amarrilho em oito .025"de aço inoxidável é sempre obrigatório para evitar a abertura de espaços entre os pré-molares e caninos, devido à força do aparelho com sentido anterior na distal do canino. Se os incisivos inferiores estão protruídos no início do tratamento, coloca-se já no início o arco lingual fixo e se pode também programar algum desgaste interproximal nos dentes anteriores. Pode-se também utilizar uma prescrição de bráquetes com mais torque lingual nos incisivos inferiores ou dar esse torque no fio.

Relato de caso

O paciente E.C., com 13 anos de idade no início do tratamento, apresentava má oclusão de Classe II, Divisão 2, Subdivisão direita, com mordida profunda (Figura 15). O perfil era convexo, o ângulo naso-labial estava dentro da norma e havia um bom selamento labial. Seu tipo facial era braquifacial, a maxila estava levemente protruída e a mandíbula se encontrava bem posicionada (Figura 16). A altura facial inferior estava diminuída (Tabela 1). Os incisivos superiores e inferiores estavam com uma boa inclinação e ambos estavam retruídos. Havia leve apinhamento na região anterior inferior. A linha média inferior estava desviada para o lado direito 3 mm. Os incisivos laterais superiores apresentavam um pequeno tamanho no sentido mésio-distal. Não havia sintoma de disfunção das articulações Temporomandibulares.

Figura 15 (A-I) – Fotos extra e intrabucais do início do tratamento.

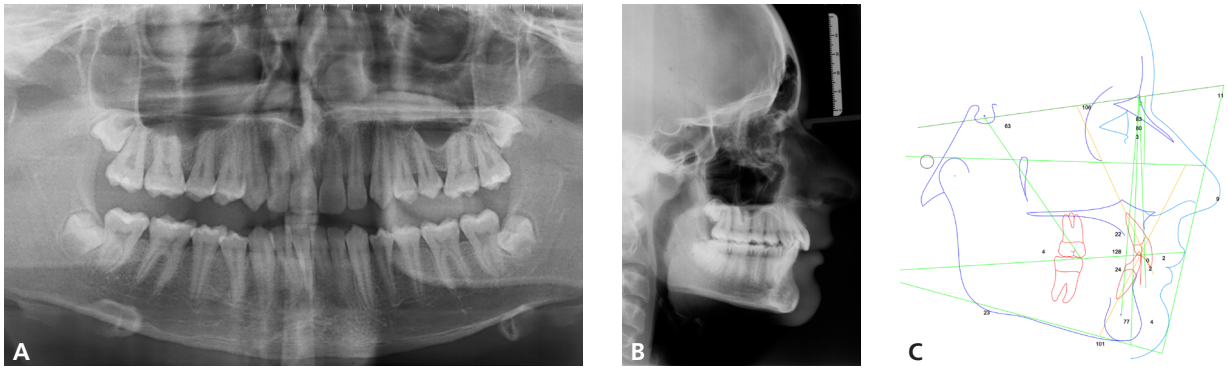

Figura 16 (A-C) – Exames complementares iniciais: **A)** radiografia panorâmica inicial, **B)** telerradiografia inicial e **C)** traçado cefalométrico inicial.

Tabela 1 – Variáveis cefalométricas.

Variáveis	Norma	Início	Final
Componente Maxilar			
SNA°	82	83,9	84,3
Componente Mandibular			
SNB°	80	80,2	82,5
Relação Sagital Maxilomandibular			
ANB°	2	3,6	1,8
Relação Vertical			
FMA°	25	13,3	12,0
SN-GoMe°	32	23,1	21,5
Eixo Y (NSGn)°	67	63,5	62,2
ENA-Me mm	66	57,4	59,5
SN.Ocl°	18	16,4	10,9
Componente Dentoalveolar			
1.SN°	103	106,5	118,0
1.NA°	22	22,5	33,6
1-NA mm	4	2,5	5,3
1.NB°	25	24,9	37,25
1-NB mm	4	2,7	5,4
IMPA°	90	101,5	110,6
Ângulo interincisal°	131	128,8	109,7
Perfil			
Lábio inferior -Linha E mm	-3	-5,6	-3,8
Ângulo Naso-labial°	104	104,8	98,8

Considerando que o paciente não possuía alteração esquelética na maxila e na mandíbula e que o tratamento com 3 extrações de pré-molares estava contraindicado devido ao perfil, optou-se pela correção da Classe II com a utilização do aparelho PowerScope.

Inicialmente, foi instalado no mês de agosto de 2019 o aparelho fixo nas arcadas superior e inferior com bráquetes Iconix (American Orthodontics, Sheboygan, WI, EUA) - (Figura 17). A prescrição utilizada foi a MBT. O nivelamento foi realizado com fios de níquel-titânio .014", .016", .014" x .025" e .019" x .025" nas arcadas superior e inferior até chegar aos fios .019" x .025" de aço.

Após um mês com o fio .019" x .025" de aço nas arcadas superior e inferior, passou-se para à instalação do aparelho PowerScope em fevereiro de 2020. Inicialmente, foram colocadas as travas alternativas na mesial dos primeiros molares superiores e na distal dos caninos inferiores (Figura 18). Depois, os sistemas telescópicos foram instalados com as fixações dos parafusos. Para a ativação das molas, foram colocados os espaçadores: 3 mm no lado direito e 6 mm no lado esquerdo (Figura 19).

Figura 17 (A-C) – Fotos intrabucais da fase inicial do nivelamento com fio .014" Niti: **A)** lateral direita, **B)** frontal e **C)** lateral esquerda.

Figura 18 (A-C) – Fotos intrabucais na instalação do aparelho PowerScope com fios de aço .019" x .025" e colocação das travas alternativas.

Figura 19 (A-C) – Fotos intrabucais após a instalação do aparelho PowerScope: **A)** intrabucal lateral direita, **B)** intrabucal frontal e **C)** intrabucal lateral esquerda.

Na consulta seguinte, após 3 semanas (Figura 20), reativou-se o aparelho colocando mais 2 mm de espaçador no lado direito e 1 mm no lado esquerdo.

Após mais 3 semanas, o paciente voltou e se percebeu que havia uma tendência de abrir a mordida no lado direito. Então se colocou um elástico 1/8" nos caninos do lado direito para o paciente utilizar para dormir (Figura 21) e não foram colocados mais espaçadores, pois o aparelho estava ainda totalmente ativado.

Na consulta seguinte, já no mês de maio (Figura 22), percebeu-se que não havia "*overjet*" para avançar a mandíbula e se colocou então uma mola aberta entre os laterais e caninos superiores. As molas além de ajudarem a projetar os dentes superiores e a criar o "*overjet*", iriam também abrir espaços para o aumento do tamanho dos incisivos laterais. Nessa consulta foram colocados um espaçador de 1 mm no lado direito e um de 2 mm no lado esquerdo.

Na outra consulta, no final de maio (Figura 23), colocou-se apenas um espaçador de 1 mm no lado direito para reativar a mola.

Figura 20 (A-C) – Fotos intrabucais 3 semanas após a instalação do aparelho PowerScope: **A)** lateral direita, **B)** frontal e **C)** lateral esquerda.

Figura 21 (A-C) – Fotos intrabucais 6 semanas após a instalação do aparelho PowerScope: **A)** lateral direita, **B)** frontal e **C)** lateral esquerda.

Figura 22 (A-C) – Fotos intrabucais 2 meses e meio após a instalação do aparelho PowerScope: **A)** lateral direita, **B)** frontal e **C)** Lateral esquerda.

Figura 23 (A-C) – Fotos intrabucais 3 meses após a instalação do aparelho PowerScope: **A)** lateral direita, **B)** frontal e **C)** lateral esquerda.

Na consulta do dia 30 de junho de 2020, após 4 meses de utilização do aparelho, considerando a sobre-correção da relação molar e dos pré-molares, decidiu-se remover o PowerScope (Figura 24).

Nas fotos após a remoção (Figura 25) pode se ver que o aparelho corrigiu a Classe II direita e, além disso, sobrecorrigiu os segmentos posteriores dos dois lados, ou seja, o paciente ficou em Classe III dos dois lados. Também corrigiu a mordida profunda e melhorou o desvio da linha média inferior.

Figura 24 (A-C) – Fotos intrabucais no dia da remoção aparelho do PowerScope, após 4 meses de uso: **A)** lateral direita, **B)** frontal e **C)** lateral esquerda.

Figura 25 (A-H) – Fotos extra e intrabucais após a remoção do aparelho PowerScope: **A)** extrabucal lateral, **B)** extrabucal frontal, **C)** extrabucal sorrindo, **D)** intrabucal lateral direita, **E)** intrabucal frontal, **F)** intrabucal lateral esquerda, **G)** oclusal superior e **H)** oclusal inferior.

A radiografia panorâmica mostrou que não houve reabsorção radicular durante o tratamento (Figura 26). O traçado final e as sobreposições cefalométricas (Tabela 1, Figuras 26 e 27) após a utilização do PowerScope mostram que houve uma melhora na relação da maxila com a mandíbula. Houve uma distalização dos molares superiores e mesialização dos molares inferiores, o que ajudou na correção da relação molar. Os incisivos superiores e inferiores foram protruídos e vestibularizados. Houve também uma protrusão dos lábios do paciente, o que acabou melhorando o seu perfil facial.

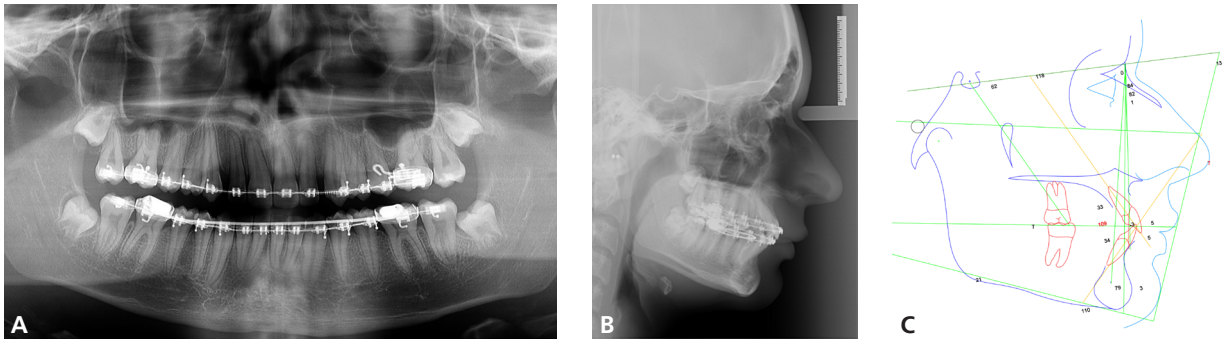

Figura 26 (A-C) – Exames complementares após a remoção do PowerScope: **A)** radiografia panorâmica, **B)** telerradiografia lateral e **C)** traçado cefalométrico final.

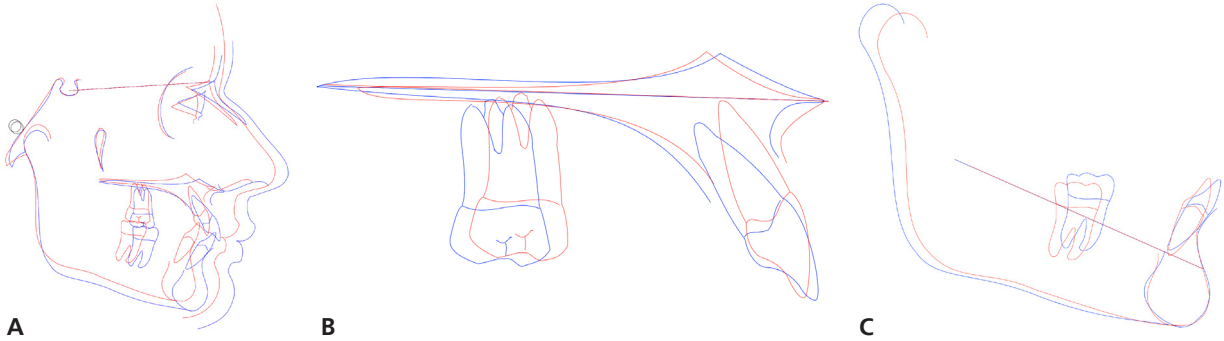

Figura 27 (A-C) – Sobreposições cefalométricas dos traçados inicial e final: **A)** sobreposição na base do crânio (S-N, com registro em S), **B)** sobreposição maxilar (ENA-ENP, com registro em ENA) e **C)** sobreposição mandibular (Xi-Pm, com registro em Pm).

Após a remoção do PowerScope, passou-se para a fase de finalização do tratamento. Inicialmente, foram trocados alguns bráquetes na arcada superior (Figura 28), depois na inferior (Figura 29), para melhorar o posicionamento dos dentes. Nesta fase foram usados novamente os fios .018" Niti superior e inferior.

Figura 28 (A-C) – Recolagem de bráquetes na arcada superior após a remoção do PowerScope: **A)** lateral direita, **B)** frontal e **C)** lateral esquerda.

Figura 29 (A-C) – Recolagem de bráquetes na arcada inferior após a remoção do PowerScope: **A)** lateral direita, **B)** frontal e **C)** lateral esquerda.

Na consulta seguinte (Figura 30), elásticos foram utilizados para dormir, a fim de manter a correção da Classe II, controlar a perda de ancoragem após o PowerScope e ir melhorando a intercuspidação dos dentes posteriores. Sempre há uma tendência de recidiva na correção da relação dos dentes posteriores e se controla isso com o uso dos elásticos de Classe II. Por exemplo, caso se perceba que se está perdendo muita ancoragem com uma tendência de retorno à Classe II, pode-se acentuar o uso dos elásticos.

Na consulta seguinte (Figura 31), voltou-se ao uso dos arcos de aço .019″ x .025″ e se continuou com os elásticos.

Figura 30 (A-C) – Uso de elásticos após a remoção do PowerScope: **A)** lateral direita, **B)** frontal e **C)** lateral esquerda.

Figura 31 (A-C) – Fase de renivelamento após a remoção do PowerScope: **A)** lateral direita, **B)** frontal e **C)** lateral esquerda.

Após 3 semanas (Figura 32), o paciente foi realizar a reanatomização dos incisivos laterais superiores com resina composta. Devido à recolagem dos bráquetes, voltou-se para o fio .019″ x .025″ Niti na arcada superior.

Mais 3 semanas (Figura 33), já se está de volta com os arcos de aço .019″ x .025″, fazendo a sua coordenação e ajustando os torques. Algumas dobras de detalhamento da oclusão normalmente são realizadas nesse arco para auxiliar na intercuspidação. Nesta fase final, preferiu-se fazer as dobras a trocar os bráquetes e ter que voltar com os fios para renivelar os dentes.

Figura 32 (A-C) – Reanatomização dos incisivos laterais superiores com resina composta: **A)** lateral direita, **B)** frontal e **C)** lateral esquerda.

Figura 33 (A-C) – Incorporação de dobras nos arcos para auxiliar na intercuspidação e no detalhamento do posicionamento dos dentes: **A)** lateral direita, **B)** frontal e **C)** lateral esquerda.

Na última visita (Figura 34), antes da publicação deste artigo em 27 de setembro de 2020, viu-se que faltavam poucos detalhes para a finalização do caso e se acredita que com mais 3 meses estará pronto para a remoção do aparelho e a colocação das contenções. Provavelmente, com um tempo total de tratamento em torno de 17 meses.

As contenções a serem utilizadas serão: fixa 3x3 (superior e inferior) e uma placa ACE (Raintree Essix, Sarasota, FL, EUA) .040" superior utilizada somente para dormir.

Figura 34 (A-C) – Fase final do tratamento ainda faltando melhorar a intercuspidação posterior: **A)** lateral direita, **B)** frontal e **C)** lateral esquerda.

Conclusões

A trava alternativa é mais uma opção para facilitar a utilização clínica do PowerScope.

Cabe ao ortodontista decidir qual opção se ajusta melhor a sua forma de trabalho: continuar com as travas 2, utilizar as travas alternativas nos arcos superior e inferior, utilizar as travas alternativas no arco superior e as travas 2 no arco inferior.

Referências

1. Pancherz H. Treatment of Class II malocclusion by jumping the bite with the Herbst appliance: A cephalometric investigation. Am. j. orthod. 1979; 76(4):423-442.
2. Hayes, A. Premolar Substitution Utilizing the PowerScope Class II Corrector after extracting transmigrated mandibular canines. Orthotown. 2014; 1:24-32.
3. Moro A, Borges SW, Farah LO, Perez RH, Nascimento LC, Nolasco GM. Correção simplificada da Classe II com o propulsor mandibular PowerScopeTM. Orthod. sci. pract. 2015; 8:260-66.
4. Moro A. Simplified correction of Class II using PowerScopeTM. Orthotown. 2016; 20-7.
5. Moro A, Mattos CFP, Morais ND, Borges SW, Nolasco GMC, Topolski F. 5 anos de utilização clínica do propulsor mandibular PowerScope. Orthod. sci. pract. 2019; 12(47):19-34.
6. Moro A, Borges SW, Spada PP, Morais ND, Correr GM, Chaves Jr CM et al. Twenty-year clinical experience with fixed functional appliances. Dent. press j. orthod. 2018; 23:87-109.
7. Arora V, Sharma R, Chowdhary S. Comparative evaluation of treatment effects between two fixed functional appliances for correction of Class II malocclusion: A single-center, randomized controlled trial. Angle orthod. 2018; 88:259-266.