Acompanhamento longitudinal do tratamento da Classe II com o aparelho de Herbst – relato de caso

Longitudinal follow-up of Class II treatment with Herbst appliance – case report

Alexandre Moro[1]
Mayara N. Nakano[2]
Humberto M. D. Nabarro[2]
Nathaly D. Morais[3]
Francielle Topolski[4]
Gisele Maria Correr[4]

Resumo

O tratamento ortodôntico possui diversos objetivos, sendo que um dos mais importantes é a estabilidade das correções alcançadas. A estabilidade longitudinal dos resultados do tratamento é uma das chaves para o tratamento ortodôntico bem-sucedido. Desta forma, este artigo se destina a descrever um caso clínico de uma paciente com má oclusão de Classe II Divisão 1, tratada com o aparelho de Herbst. Na primeira fase do tratamento a paciente utilizou um aparelho de Herbst com *splint* de acrílico inferior removível. Na segunda fase, utilizou aparelho fixo nas arcadas superior e inferior. Como contenção, utilizou uma placa de Hawley modificada superior e uma contenção fixa 3x3 inferior. A avaliação 11 anos após o final do tratamento permite concluir que o tratamento da Classe II com o aparelho de Herbst em duas fases foi eficaz, promovendo alterações esqueléticas, dentárias e faciais que se mostraram estáveis.

Descritores: Aparelho de Herbst, má oclusão de Classe II, contenção, recidiva.

Abstract

Orthodontic treatment has several objectives, one of the most important of which is the stability of the corrections achieved. Longitudinal stability of treatment results is one of the keys to successful orthodontic treatment. Thus, this article is intended to describe a clinical case of a patient with Class II Division 1 malocclusion, treated with the Herbst appliance. In the first phase of treatment, the patient used a Herbst appliance with removable lower acrylic *splint*. In the second phase, she used a fixed appliance in the upper and lower arches. As a retainer, she used a modified upper Hawley plate and a fixed 3x3 lower retainer. The evaluation 11 years after the end of the treatment allows us to conclude that the Class II treatment with the Herbst appliance in two phases was effective, promoting skeletal, dental and facial changes that were stable.

Descriptors: Herbst appliance, Class II malocclusion, retainer, relapse.

[1] Professor Titular – UFPR, Professor dos Programas de Mestrado e Doutorado em Odontologia Clínica – Universidade Positivo.
[2] Aluno do Programa de Mestrado em Odontologia Clínica – Universidade Positivo.
[3] Aluna do Programa de Doutorado em Odontologia – Universidade Positivo.
[4] Professora dos Programas de Mestrado e Doutorado em Odontologia Clínica – Universidade Positivo.

E-mail do autor: alexandremoro@uol.com.br
Recebido para publicação: 27/02/2020
Aprovado para publicação: 03/03/2020

Como citar este artigo:
Moro A, Nakano MN, Nabarro HMD, Morais ND, Topolski F, Correr GM. Acompanhamento longitudinal do tratamento da Classe II com o aparelho de Herbst - relato de caso. Orthod. Sci. Pract. 2020; 13(49):37-51.
DOI: 10.24077/2019;1349-3751

Introdução

O tratamento ortodôntico possui diversos objetivos, sendo que um dos mais importantes é a estabilidade das correções alcançadas. Normalmente, os tratamentos ortodônticos são longos e empregam técnicas complexas, conseguindo, muitas vezes, resultados admiráveis; estes, entretanto, podem se perder em graus variados após a remoção dos aparelhos ativos. A forma típica de recidiva ortodôntica está bem documentada na literatura[1], e inclui o apinhamento ou espaçamento dos dentes, o retorno de trespasses horizontal e vertical aumentados, e a instabilidade das correções da relação molar de Classe II e de Classe III.

Apesar de muitos fatores poderem influenciar os resultados do tratamento ortodôntico a longo prazo, eles são instáveis, principalmente devido ao fato[2] dos tecidos periodontais serem afetados pelos movimentos ortodônticos e necessitarem de tempo para se reorganizar após a remoção dos aparelhos. Os tecidos moles (lábios, bochechas, língua) estão constantemente pressionando os dentes. Além disso, as mudanças promovidas pelo crescimento podem alterar os resultados do tratamento ortodôntico[2].

Os aparelhos funcionais têm sido utilizados na Ortodontia há mais de 100 anos, e se tornaram muito populares no mundo todo[3]. Nas últimas décadas muito se estudou sobre o efeito dos aparelhos funcionais, sejam fixos ou removíveis, no tratamento da má oclusão de Classe II[4,5,6,7]. Muitos estudos[8,9,10] tentaram elucidar se os aparelhos conseguem estimular o crescimento mandibular. Entretanto, chama a atenção a pequena quantidade de estudos longitudinais sobre a estabilidade desse tratamento[11].

Considerando que a estabilidade longitudinal dos resultados do tratamento é uma chave para o tratamento ortodôntico bem-sucedido, esse artigo se destina a descrever um caso clínico tratado com o aparelho de Herbst e avaliado 11 anos após o final do tratamento.

Relato de caso

Paciente com nove anos e dois meses de idade ao início do tratamento (Figuras 1-3), apresentava má oclusão de Classe II, Divisão 1, e agenesia do dente 35. A sobremordida era negativa de -1,0 mm e a sobressaliência era de 14,0 mm. Possuía também um perfil convexo, com ângulo nasolabial agudo (90,74º) e ausência de selamento labial. A maxila encontrava-se bem posicionada (SNA = 80,78º) e a mandíbula retruída (SNB = 72,85º). A paciente apresentava uma tendência de crescimento vertical (SN. GoMe = 45,54º) com padrão dolicofacial severo. Devido à sua retrusão mandibular optou-se pelo avanço mandibular, utilizando o aparelho de Herbst. O tratamento foi realizado em duas fases:

Figura 1 (A-C) – Fotografias extrabucais iniciais: **A)** Perfil. **B)** Frontal. **C)** Sorrindo.

Figura 2 (A-E) – Fotografias intrabucais iniciais: **A)** Lateral direita. **B)** Frontal. **C)** Lateral esquerda. Fotos dos modelos iniciais: **D)** Oclusal superior. **E)** Oclusal inferior.

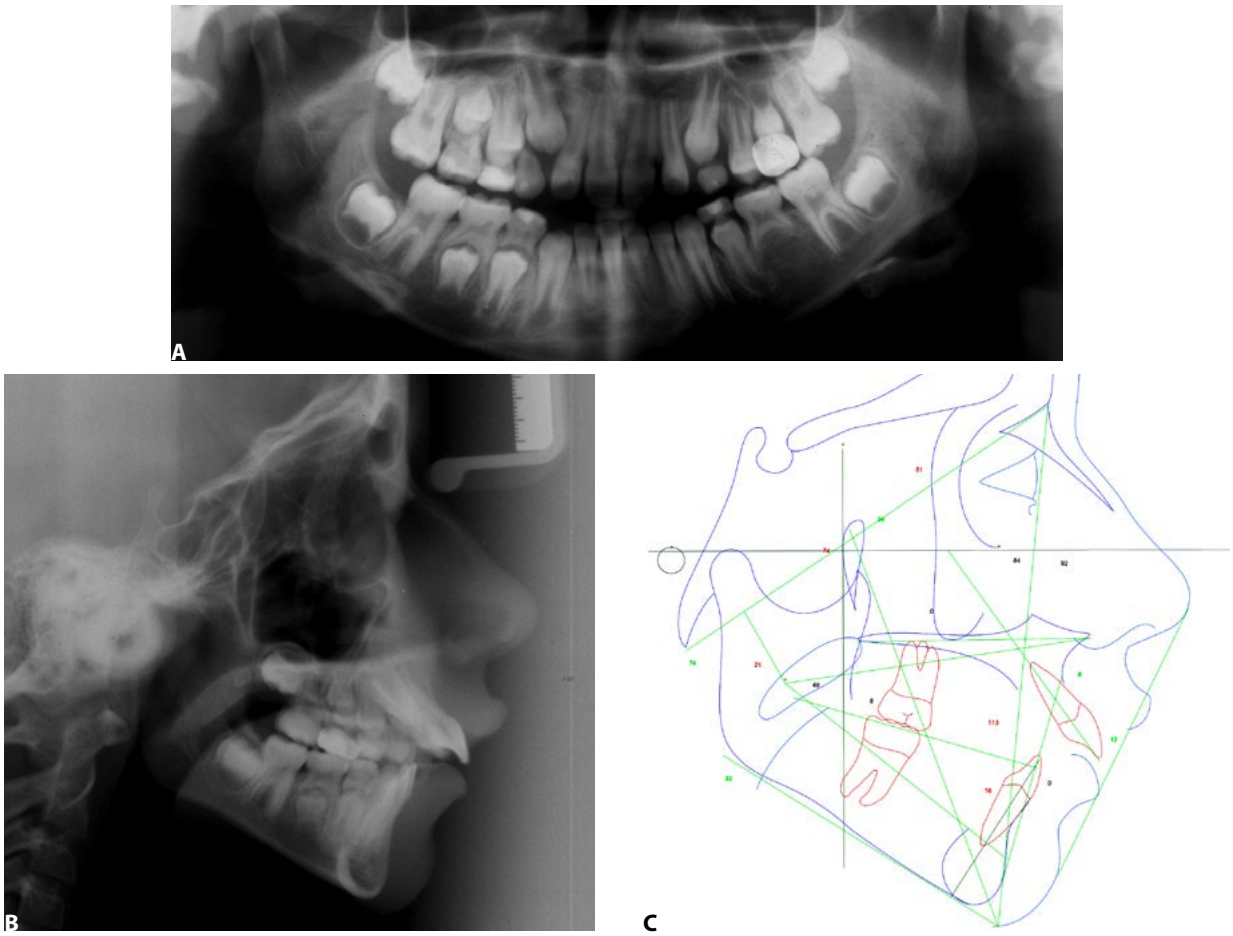

Figura 3 (A-C) – A) Radiografia panorâmica inicial. **B)** Telerradiografia lateral inicial. **C)** Traçado cefalométrico inicial.

Fase I (Figuras 4-10): o aparelho de Herbst com coroas de aço nos primeiros molares superiores e *splint* de acrílico removível inferior[12] foi utilizado por 12 meses em conjunto com aparelhagem fixa no arco superior. Após a remoção do aparelho de Herbst, o aparelho fixo também foi utilizado na arcada inferior. Durante cinco meses foi realizado o nivelamento dos dentes anteriores. Em seguida o aparelho fixo foi removido e a paciente utilizou um aparelho de contenção até a irrupção de todos os dentes permanentes.

Figura 4 (A-C) – Aparelho de Herbst com Splint Removível Inferior instalado

Figura 5 (A-C) – Fotografias extrabucais após a remoção do aparelho de Herbst após 12 meses de tratamento. **A)** Perfil. **B)** Frontal. **C)** Sorrindo.

Figura 6 (A-C) – Fotografias intrabucais após a remoção do aparelho de Herbst. **A)** Lateral direita. **B)** Frontal. **C)** Lateral esquerda.

Figura 7 (A-C) – Fotografias intrabucais durante o nivelamento dos arcos superior e inferior. **A)** Lateral direita. **B)** Frontal. **C)** Lateral esquerda.

Figura 8 (A-C) – Fotos extrabucais ao final da primeira fase do tratamento. **A)** Perfil. **B)** Frontal. **C)** Sorrindo.

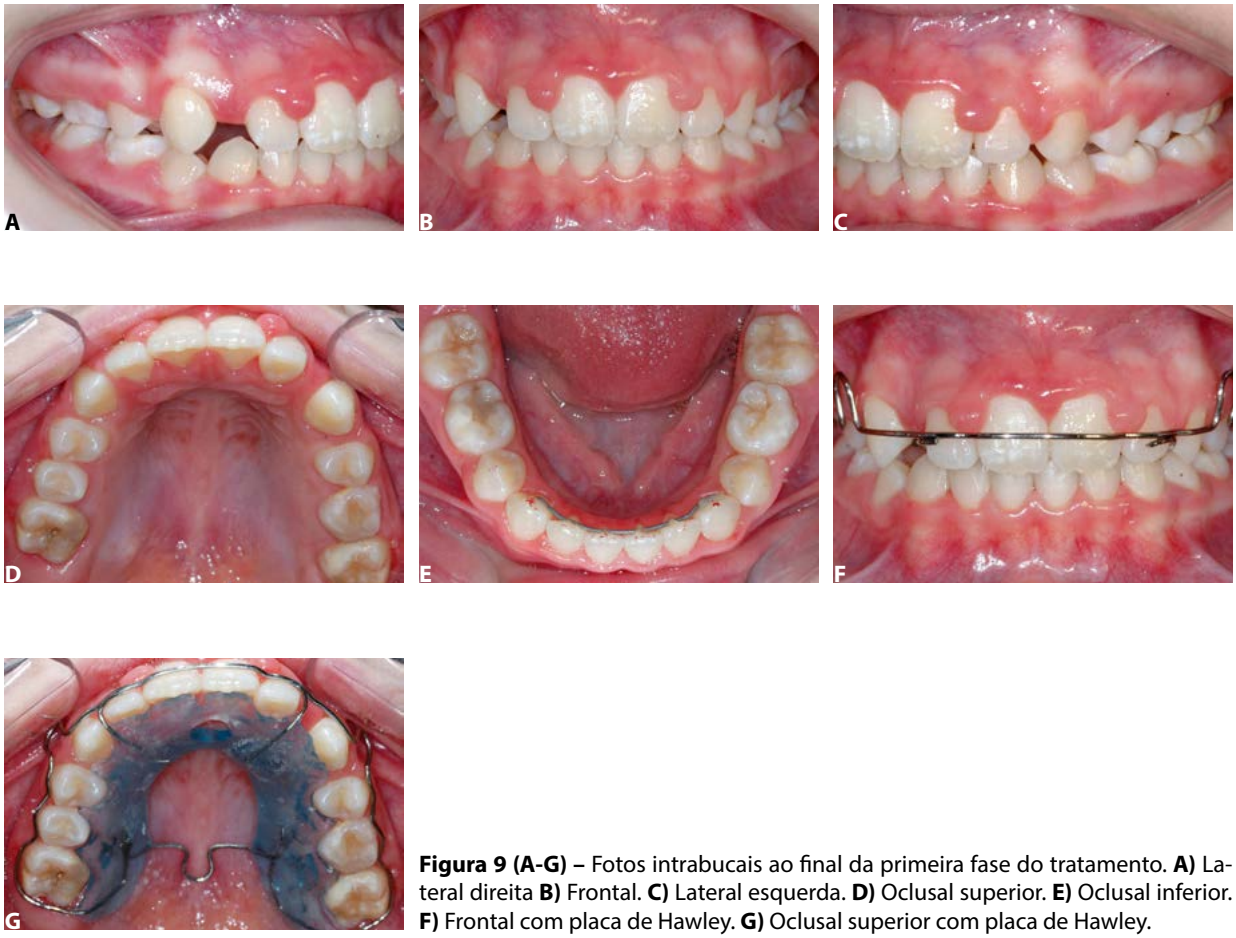

Figura 9 (A-G) – Fotos intrabucais ao final da primeira fase do tratamento. **A)** Lateral direita **B)** Frontal. **C)** Lateral esquerda. **D)** Oclusal superior. **E)** Oclusal inferior. **F)** Frontal com placa de Hawley. **G)** Oclusal superior com placa de Hawley.

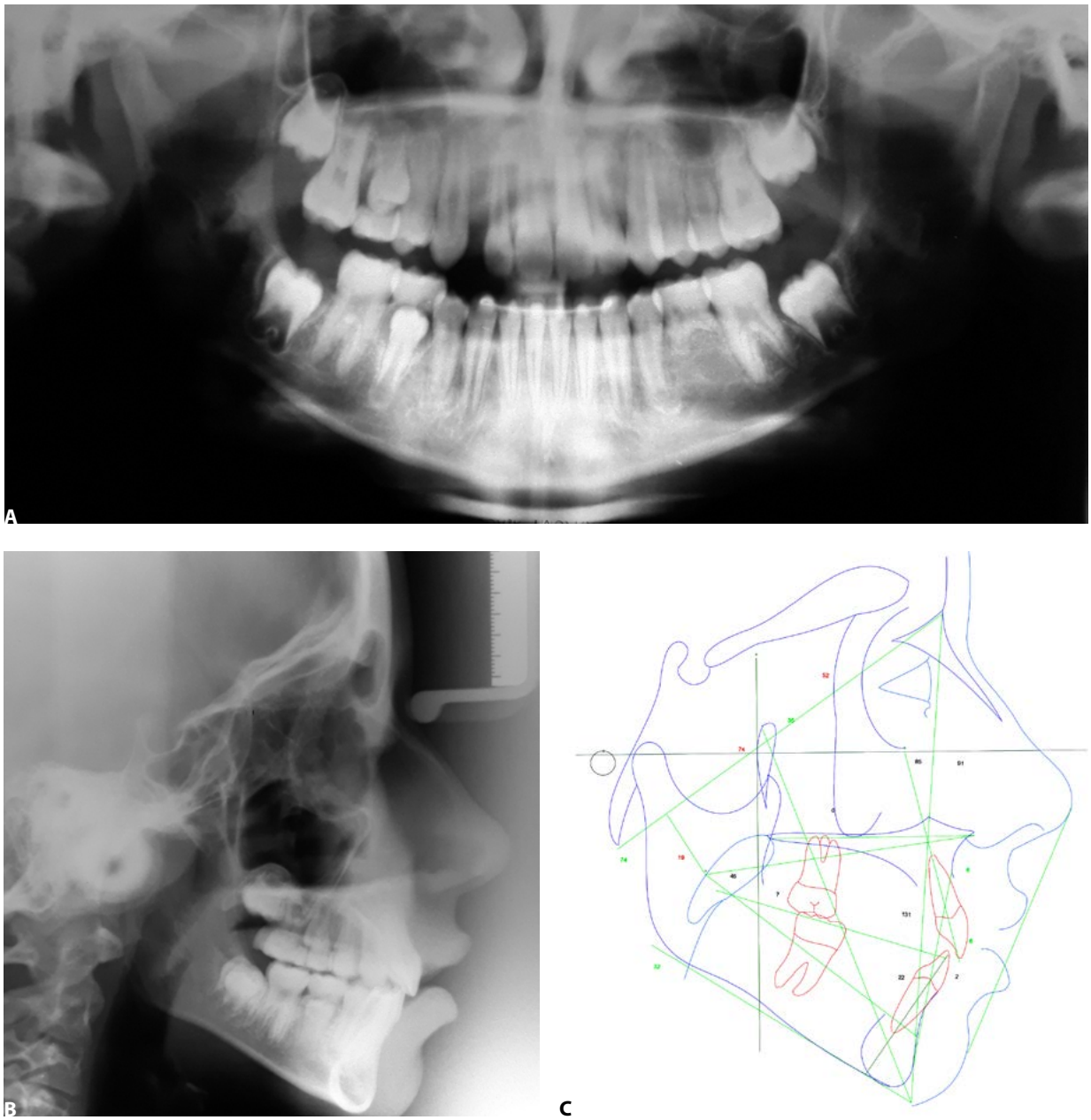

Figura 10 (A-C) – A) Radiografia panorâmica ao final da primeira fase. **B)** Telerradiografia lateral final. **C)** Traçado cefalométrico final.

Fase II (Figuras 11-17): Após um intervalo de 12 meses foi empregada a aparatologia fixa nos arcos superior e inferior por um período de 18 meses, para o detalhamento da oclusão. Durante esta fase foram utilizados elásticos de Classe II para manter a correção anteroposterior e também elásticos para a intercuspidação dos dentes. Em decisão acordada com a família optou-se por manter o dente 75 na arcada ao invés de fazer a sua exodontia e o fechamento do espaço.

Ao final do tratamento observou-se um resultado bastante satisfatório do ponto de vista oclusal e facial, com a correção da Classe II e a melhora no perfil. Como contenção foi utilizada uma placa de Hawley modificada na arcada superior e uma contenção fixa 3x3 na arcada inferior.

As sobreposições dos traçados cefalométricos (Figura 18) evidenciaram as alterações esqueléticas e dentárias promovidas pelo tratamento. A Tabela 1 mostra os valores cefalométricos iniciais, ao final da primeira fase e ao final da segunda fase do tratamento.

As fotografias realizadas 11 anos após o final do tratamento (Figuras 19 e 20) demostram a boa estabilidade das correções executadas. Além disso, as modificações faciais que ocorreram após o final do tratamento foram bastante favoráveis para o perfil. Durante este período, a paciente acabou fazendo o implante no 35, após a exfoliação do dente 75. A avaliação clínica também mostrou um bom funcionamento do aparelho estomatognático, sem nenhum sinal ou sintoma de Disfunção Temporomandibular.

Variáveis	Inicial	Final 1a. Fase	Final 2a. Fase
Componente Maxilar			
SNA (°)	80,78	78,54	79,58
Co-A (mm)	78,96	80,21	83,54
Componente Mandibular			
SNB (°)	72,85	73,67	73,32
Co-Gn (mm)	96,71	103,12	107,14
Relação Sagital Maxilomandibular			
ANB (°)	7,92	4,87	6,27
Diferença Maxilo-Mandibular (mm)	17,75	22,91	23,6
Relação Vertical			
FMA (°)	33,03	32,23	33,19
SN-GoMe (°)	45,54	46,73	46,66
SN-PP(°)	11,13	12,68	11,49
Eixo Y (NSGn/°)	77,08	77,19	77,97
ENA-Me (mm)	66,07	64,94	72,36
Componente Dentoalveolar			
1.NA (°)	31,83	12,22	7,95
1-NA (mm)	6,93	0,86	0,74
1.NB (°)	26,90	31,36	35,77
1-NB (mm)	5,00	5,16	8,08
IMPA (°)	88,51	90,96	95,8
Perfil			
Ângulo Naso-labial (°)	90,74	99,93	109,23

Tabela 1 - Variáveis Cefalométricas.

Figura 11 (A-C) – Fotografias extrabucais iniciais da segunda fase do tratamento: **A)** Perfil. **B)** Frontal. **C)** Sorrindo.

Figura 12 (A-E) – Fotografias intrabucais iniciais da segunda fase: **A)** Lateral direita. **B)** Frontal. **C)** Lateral esquerda. **D)** Oclusal superior. **E)** Oclusal inferior.

Figura 13 (A-E) – Fotografias intrabucais durante o nivelamento dos arcos superior e inferior. **A)** Lateral direita. **B)** Frontal. **C)** Lateral esquerda.

Figura 14 (A-C) –Fotografias intrabucais durante a coordenação dos arcos e intercuspidação. **A)** Lateral direita. **B)** Frontal. **C)** Lateral esquerda.

Figura 15 (A-C) – Fotos extrabucais ao final da segunda fase do tratamento. **A)** Perfil. **B)** Frontal. **C)** Sorrindo.

Figura 16 (A-G) – Fotos intrabucais ao final da segunda fase do tratamento. **A)** Lateral direita **B)** Frontal. **C)** Lateral esquerda. **D)** Oclusal superior. **E)** Oclusal inferior. **F)** Frontal com placa de Hawley. **G)** Oclusal superior com placa de Hawley.

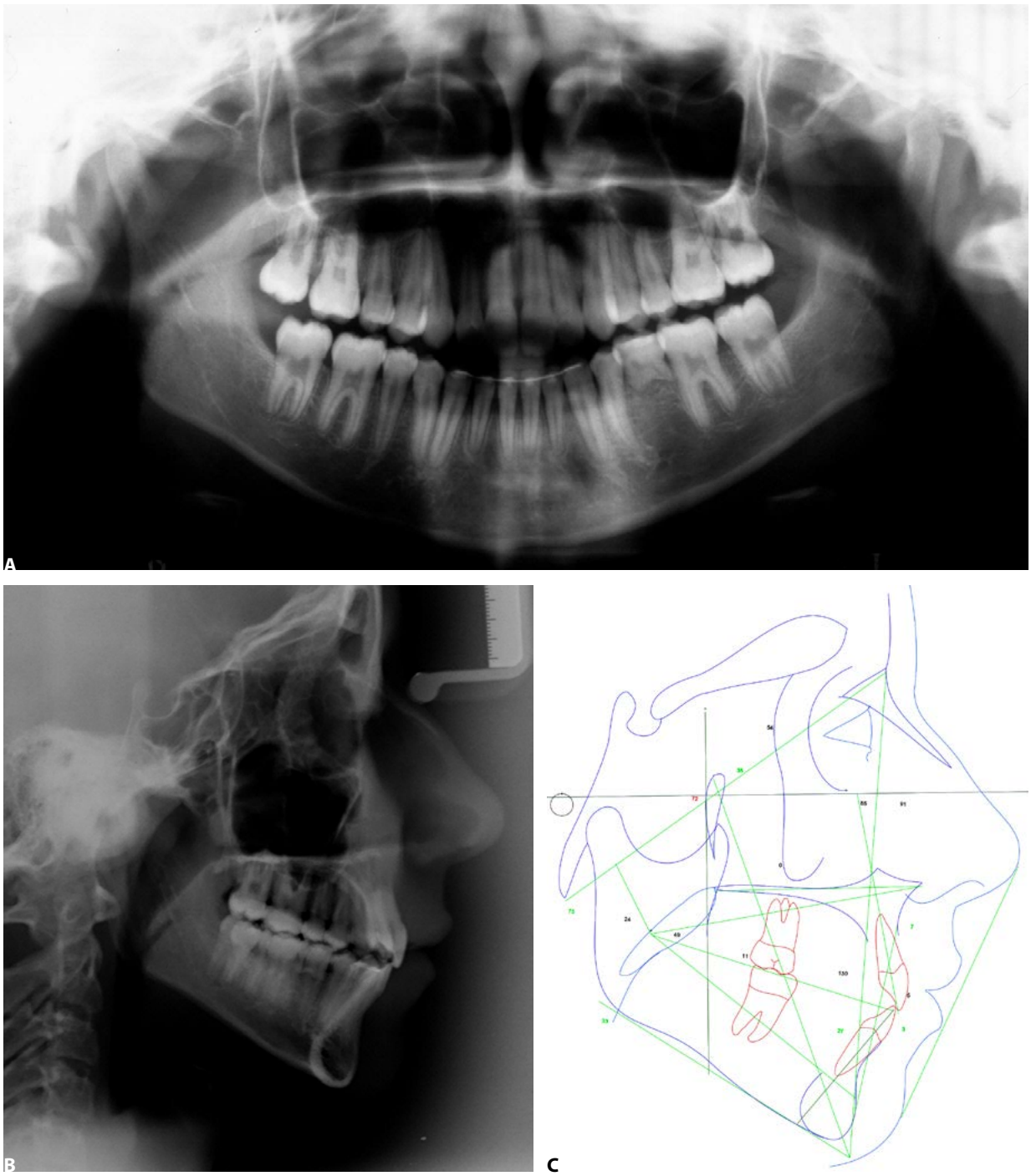

Figura 17 (A-C) – A) Radiografia panorâmica ao final da segunda fase. **B)** Telerradiografia lateral final. **C)** Traçado cefalométrico final.

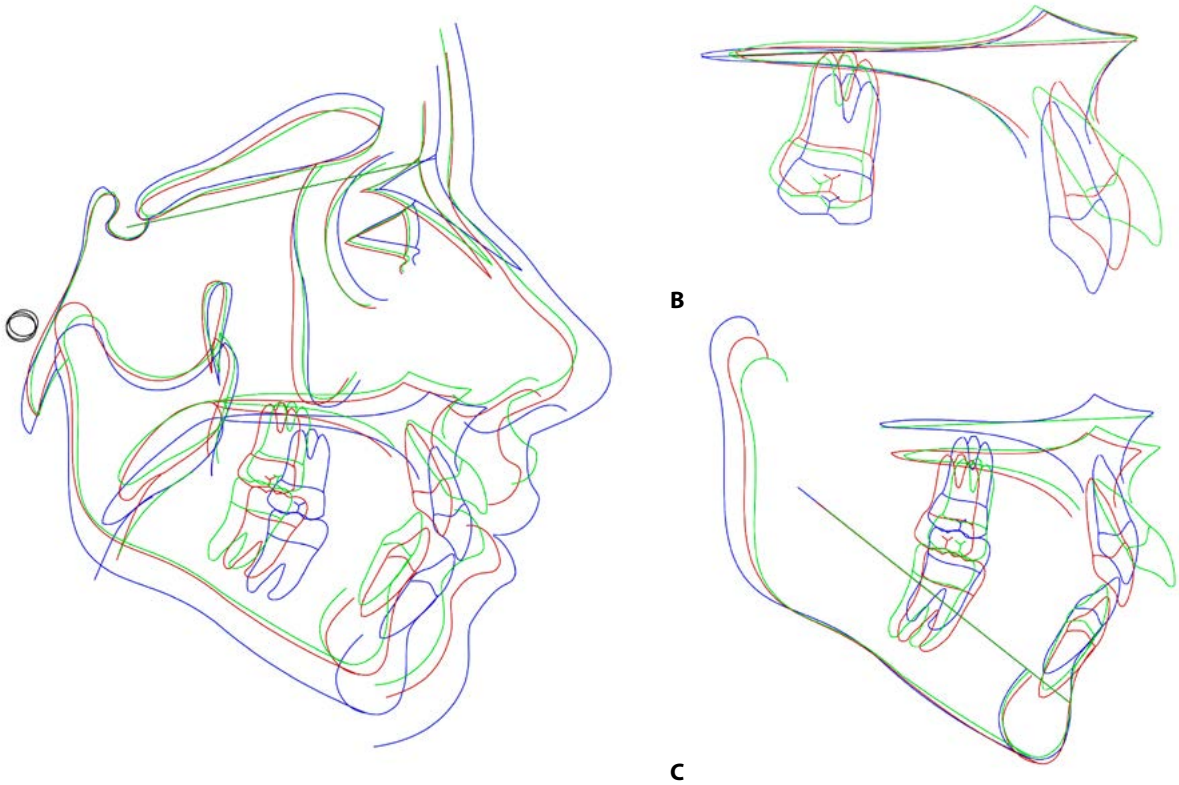

Figura 18 (A-C) – Sobreposição dos traçados inicial (verde), final da primeira fase (vermelho) e final da segunda fase (azul). A) Base do crânio. B) Maxila. C) Mandíbula.

Figura 19 (A-C) – Fotografias extrabucais 11 anos após o final do tratamento. **A)** Perfil. **B)** Frontal. **C)** Sorrindo.

Figura 20 (A-G) – Fotografias intrabucais 11 anos após o final do tratamento. **A)** Lateral direita **B)** Frontal. **C)** Lateral esquerda. **D)** Oclusal superior. **E)** Oclusal inferior. **F)** Frontal com placa de Hawley. **G)** Oclusal superior com placa de Hawley.

Discussão

O aparelho de Herbst é um dispositivo eficiente para a correção da má oclusão de Classe II. O mecanismo telescópico instalado entre os arcos superior e inferior transfere a força para as bases apicais da maxila e da mandíbula, produzindo assim uma força em direção posterior e superior no arco maxilar e uma força em direção anterior e inferior no arco mandibular, resultando na correção da má oclusão de Classe II por meio de mudanças esqueléticas e dentoalveolares[4,13].

Qual o melhor momento para utilizar o aparelho de Herbst?

Tradicionalmente o aparelho de Herbst é utilizado durante o surto de crescimento puberal. Vários trabalhos já demonstraram que o melhor momento para tentar estimular o crescimento mandibular com o uso do aparelho seria um pouco antes de chegar ao pico do surto de crescimento puberal[14,15].

Entretanto, Behrents[16] em um editorial, relatou que hoje existem evidências científicas seguras para indicar o início mais precoce do tratamento da Classe II nos casos onde o paciente apresenta uma protrusão dos incisivos superiores. Tal tratamento se justifica porque, reduzindo essa protrusão, na verdade se protege os incisivos do trauma, além de aumentar a autoconfiança e o ajuste social do paciente. Essa preocupação se encaixava com o caso clínico aqui descrito, pois além da deformidade facial presente, a paciente apresentava um trespasse horizontal inicial de 14 mm, o que favoreceria muito o trauma dos incisivos superiores.

Desenho do aparelho de Herbst

Quando Pancherz[13] reintroduziu o aparelho de Herbst, ele utilizava bandas para a confecção do aparelho. Na década de 90[17], as bandas foram substituídas por "*splints*" metálicos confeccionados a partir de uma liga de cromo-cobalto, e que eram cimentados nos dentes com ionômero de vidro. Esse sistema, segundo os autores[17], assegurava um encaixe preciso nos dentes, era resistente e higiênico, poupava tempo no atendimento, e causava poucos problemas clínicos.

A partir de 1982, Howe[18] e Howe e McNamara Jr[19] desenvolveram o Herbst com *splint* de acrílico nas arcadas superior e inferior. Valant e Sinclair[20], em 1989, introduziram o aparelho de Herbst constituído por coroa de aço nos primeiros molares superiores e um "*splint*" de acrílico recobrindo a superfície oclusal dos dentes do arco inferior. Em 1994, Mayes[21] introduziu o aparelho de Herbst com "cantilever" ("Cantilever Bite-Jumper" – CBJ).

Alguns estudos[6,22,23] demonstraram que o aparelho de Herbst com cantilever (HC) tem como principais vantagens: ser bastante resistente clinicamente; ser mais estético; ser de mais fácil confecção. As desvantagens do HC são as seguintes: tendência de abaixamento do cantilever inferior, provocando a inclinação do molar; tendência do pivô inferior machucar a bochecha do paciente durante a primeira semana de uso; sua instalação é mais difícil. Já o aparelho de Herbst com *splint* removível inferior (HSR) tem como vantagens a possibilidade de remover o *splint* para a escovação dos dentes (o que facilita a higiene); adaptação mais fácil para o paciente; a curva de aprendizagem do profissional é menor quando comparada ao HC. As desvantagens observadas clinicamente no HSR são: estética menos favorável; menor resistência do *splint* de acrílico inferior; falta de colaboração de alguns pacientes que conseguem remover o *splint* inferior para a alimentação; presença de uma mordida aberta posterior ao final do período de uso devido à falta de irrupção dos dentes posteriores. Este problema, no entanto, é facilmente corrigido na fase de aparelho fixo.

O caso clínico aqui ilustrado utilizou o Herbst com *splint* removível inferior (HSR) e teve um ótimo desempenho, praticamente sem intercorrências durante o tratamento e também com uma ótima aceitação por parte da paciente.

Quando remover o aparelho?

Normalmente, o aparelho deve ser utilizado por um período de 8 a 12 meses, sendo que os côndilos deverão estar centrados novamente na fossa mandibular na época da remoção. Além disso, considerando que sempre haverá uma recidiva na relação dentária, é importante sobrecorrigir a relação molar, chegando, se possível, a uma Classe III. Após a remoção do aparelho, deve-se prosseguir com a montagem da aparelhagem fixa para um perfeito detalhamento da oclusão. No presente caso, utilizamos o aparelho de Herbst por 12 meses e finalizamos com os molares em Classe III.

Apesar de estudos[24-26] mostrarem que com 8 meses o côndilo já voltou para sua posição inicial na fossa mandibular, preferimos deixar o aparelho por 12 meses para garantir que não vai haver nenhuma recidiva nessa remodelação do côndilo e da fossa mandibular. Alguns estudos têm mostrado que a duração do avanço é um fator crítico na maturação do osso recém-formado e na estabilidade dos resultados[27,28]. A remoção tardia do aparelho pode melhorar a maturidade da matriz do osso recém-formado ao mesmo grau que o osso formado durante o desenvolvimento e o reparo ósseo[27]. Recentemente Tomblyn et al.[28] sugeriram utilizar o aparelho de Herbst por 18 meses, entretanto, isso pode prolongar muito o tempo total de tratamento de uma Classe II, quando se considera que a segunda fase do tratamento com o aparelho fixo pode demorar entre 18 e 24 meses.

Quais são os efeitos dentoesqueléticos promovidos pelo aparelho de Herbst?

Quando se executa a correção de uma Classe II de 6 mm na relação molar com o aparelho de Herbst, ela pode vir de várias fontes, como: restrição do crescimento da maxila; incremento do crescimento da mandíbula; distalização dos molares superiores; mesialização dos molares inferiores. A contribuição de cada uma dessas fontes vai depender do desenho do aparelho utilizado, e da fase de crescimento em que o paciente se encontra[4].

Num estudo com 25 pacientes adolescentes precoces (fase ascendente da curva de crescimento puberal), Pancherz e Ruf[29] encontraram que a correção molar foi de 9,3 mm (100%), sendo que 3,8 mm (41%) foram provenientes de alteração esquelética: 4,3 mm (46%) da mandíbula e -0,5 mm (-5%) da maxila. A alteração dentária foi de 5,5 mm (59%), sendo que 3,0 mm (32%) vieram da distalização do molar superior e 2,5 mm (27%) da mesialização do molar inferior.

A avaliação cefalométrica do caso aqui descrito mostra que a correção da Classe II aconteceu graças a uma restrição do crescimento da maxila e a um aumento do crescimento da mandíbula. A avaliação dentária mostrou um incremento da mesialização do molar inferior.

Muitos tipos de desenhos de Herbst já foram desenvolvidos, principalmente tentando evitar a mesialização dos dentes inferiores. Entretanto, mesmo o aumento do número de dentes na ancoragem do aparelho inferior não impediu que isso acontecesse. E a montagem do aparelho fixo na arcada inferior durante o uso do Herbst aumentou ainda mais a protrusão dos incisivos inferiores[30]. Em 2009, Martin e Pancherz[31] observaram uma associação entre a quantidade de avanço mandibular no início do tratamento e protrusão dos incisivos. Quando maior o avanço inicial, maior será a intrusão, a protrusão e a vestibularização dos

incisivos inferiores. Entretanto, os autores[31] ressaltaram que na fase seguinte de uso do aparelho fixo, esses movimentos foram revertidos. Gerszewski et al.[32], num estudo utilizando tomografia computadorizada, avaliaram os efeitos do tratamento com o aparelho de Herbst com cantilever na inclinação e protrusão dos incisivos inferiores e na perda óssea na região anterior da mandíbula. Os autores[32] observaram que a utilização do aparelho promoveu pequeno aumento na inclinação e na protrusão dos incisivos inferiores, sem implicações clínicas relevantes. Concluíram ainda que o aparelho não gerou perda óssea na região anterior da mandíbula.

Nosso caso clínico mostrou um bom controle da posição dos incisivos inferiores mesmo com um grande avanço inicial da mandíbula (12 mm). Houve pouca protrusão durante o tratamento com o Herbst e um pouco mais com o uso do aparelho fixo.

Com relação ao crescimento da mandíbula, de forma geral, pode-se afirmar que durante o período de um ano de uso, o aparelho de Herbst fará com que a mandíbula do paciente cresça em média entre 1,3 a 1,7 mm a mais do que ela cresceria, caso o paciente não usasse o aparelho[33,34].

É importante ressaltar também que o crescimento da mandíbula pode ser estimulado clinicamente, porém não em todos os pacientes com Classe II. Os pacientes com melhor resposta[14] são os pacientes que possuem um ângulo goníaco em torno de 122º. Os pacientes dolicofaciais não vão apresentar uma boa resposta de crescimento[35], como é o caso da paciente aqui mostrada, que apresentava uma grande inclinação posterior do plano mandibular e um alto valor inicial para o ângulo goníaco (126,20º). Durante a primeira fase do tratamento a mandíbula da paciente cresceu 6,4 mm, entretanto, esse crescimento se expressou mais verticalmente do que no sentido horizontal.

A estabilidade do tratamento com aparelhos funcionais fixos

Da mesma forma que outros tipos de tratamentos ortodônticos[36], a utilização dos aparelhos funcionais para o tratamento da Classe II não garante uma estabilidade no alinhamento dentário a longo prazo. A recidiva da relação molar de Classe II e do *overjet* pode ser explicada por uma combinação de movimentos dentários (dentes superiores para frente e inferiores para trás) e um padrão de crescimento maxilomandibular pós-tratamento desfavorável, especialmente quando combinado com a intercuspidação instável dos dentes[37]. Uma oclusão estável e com boa intercuspidação no segmento posterior dos arcos irá preservar a oclusão de Classe I após o tratamento por meio do mecanismo de compensação dentoalveolar[38].

A deterioração do alinhamento dos incisivos inferiores durante a segunda, terceira e quarta décadas de vida tem sido relatada em vários estudos com indivíduos não tratados[39,40] e em indivíduos com tratamento ortodôntico prévio seguido de contenção[41]. Tais mudanças são agora reconhecidas como uma ocorrência normal e não excepcional ao longo da vida. Portanto, da mesma forma que para outros tipos de tratamento, a solução para evitar a recidiva seria a utilização da contenção fixa na arcada inferior[42] ou então nas duas arcadas[43], e uma placa para dormir. Particularmente, preferimos atualmente utilizar uma placa de acetato (.040"). No presente caso podemos ver a estabilidade das correções 11 anos após o tratamento. Isso se deve provavelmente ao correto uso das contenções fixa e removível. A paciente utilizou a contenção de Hawley modificada, que era a nossa escolha na época.

Portanto, enquanto novos métodos de contenção[44] não estejam bem desenvolvidos, continuaremos utilizando esta abordagem que tem se mostrado eficiente clinicamente. Considerando que existe uma falta de evidências de alta qualidade nas pesquisas sobre a estabilidade das correções com aparelhos funcionais removíveis e fixos, nossa abordagem com relação à contenção será fortemente influenciada por nossa própria experiência clínica e conhecimento com diferentes aparelhos de contenção, bem como pelos valores e expectativas do paciente e pelas circunstâncias peculiares a cada caso[45].

Conclusão

Após um acompanhamento de 11 anos pode-se concluir que o tratamento da Classe II com o aparelho de Herbst em duas fases foi eficaz, promovendo alterações esqueléticas, dentárias e faciais que se mostraram estáveis.

Referências

1. Thilander B. Biological basis for orthodontic relapse. Semin Orthod. 2000; 6: 195-205.
2. Proffit WR, Fields HW, Sarver DM. Retention. In: Contemporary orthodontics. 4th ed. Dolan J, editor. St. Louis: Mosby Elsevier; 2007. pp. 617-31.
3. Johnston LE Jr. Growing jaws for fun and profit: a modest proposal. Monograph 35. Craniofacial Growth Series. Ann Arbor: Center for Human Growth and Development; University of Michigan; 1999.
4. Moro A, Borges SW, Spada PP, Morais ND, Correr GM, Chaves Jr CM, et al. Twenty-year clinical experience with fixed functional appliances. Dental Press J Orthod. 2018; 23: 87-109.
5. Flores-Mir C, Major PW. A systematic review of cephalometric facial soft tissue changes with the Activator and Bionator appliances in Class II division 1 subjects. Eur J Orthod. 2006; 28: 586-93.
6. Silva JFE, Gerszewski C, Moresca RC, Correr GM, Flores-Mir C, Moro A. Retrospective study of clinical complications during orthodontic treatment with either a removable mandibular acrylic splint Herbst or with a cantilever Herbst. Angle-Orthod. 2015; 85: 64-71.
7. Kyburz KS, Eliades T, Papageorgiou SN. What effect does functional appliance treatment have on the temporomandibular joint? A systematic review with meta-analysis. Prog Orthod. 2019; 20: 32.
8. Johnston LE Jr. Functional appliances: a mortgage on mandibular position. Aust Orthod J. 1996; 14: 154-7.

9. Cozza P, Baccetti T, Franchi L, De Toffol L, McNamara JA Jr. Mandibular changes produced by functional appliances in Class II malocclusion: a systematic review. Am J Orthod Dentofacial Orthop. 2006; 129(5): 599.e1-12.
10. Zymperdikas VF, Koretsi V, Papageorgiou SN, Papadopoulos MA. Treatment effects of fixed functional appliances in patients with Class II malocclusion: a systematic review and meta-analysis. Eur J Orthod. 2016; 38: 113-26.
11. Cacciatore G, Ugolini A, Sforza C, Gbinigie O, Plüddemann A. Long-term effects of functional appliances in treated versus untreated patients with Class II malocclusion: a systematic review and meta-analysis. PLoS One. 2019; 14.
12. Moro A, Fuziy A, Freitas MR, Henriques JFC, Janson GRP. Descrição, passo a passo, do aparelho de Herbst com coroas de aço superiores e splint removível inferior. Rev Dent Press Ortodon Ortop Facial. 2001; 6: 55-62.
13. Pancherz H. Treatment of Class II malocclusion by jumping the bite with the Herbst appliance: a cephalometric investigation. Am J Orthod. 1979; 76: 423-42.
14. Baccetti T, Franchi L, Stahl F. Comparison of 2 comprehensive Class II treatment protocols including the bonded Herbst and headgear appliances: a double-blind study of consecutively treated patients at puberty. Am J Orthod Dentofacial Orthop. 2009; 135: 698 e1-10.
15. Hagg U, Pancherz H. Dentofacial orthopaedics in relation to chronological age, growth period and skeletal development. An analysis of 72 male patients with Class II division 1 malocclusion treated with the Herbst appliance. Eur J Orthod. 1988; 10: 169-76.
16. Behrents RG. One phase or two, and Buridan's paradox. Am J Orthod Dentofacial Orthop. 2016; 149: 775-6.
17. Sanden E, Pancherz H, Hansen K. Complications during Herbst appliance treatment. J Clin Orthod. 2004; 38: 130-3.
18. Howe RP. The bonded Herbst appliance. J Clin Orthod. 1982; 16: 663-7.
19. Howe RP, McNamara JA Jr. Clinical management of the bonded Herbst appliance. J Clin Orthod. 1983; 17: 456-63.
20. Valant JR, Sinclair PM. Treatment effects of the Herbst appliance. Am J Orthod Dentofacial Orthop. 1989; 95: 138-47.
21. Mayes JH. Improving appliance efficiency with the Cantilever Herbst. A new answer to old problems. Clin Impres. 1994; 3: 2-19.
22. Moro A, Janson G, Moresca R, Freitas MR, Henriques JFC. Estudo comparativo de complicações durante o uso do aparelho de Herbst com cantiléver e com splint inferior de acrílico removível. Dental Press J Orthod. 2011; 16: 1-10.
23. Moro A, Farah LO, Etges ASJ, Borges SW, Peres RRH, Moresca R. Complicações clínicas durante o uso do aparelho de Herbst com cantilever e com splint de acrílico removível inferior. Orthod Sci Pract. 2014; 7: 272-8.
24. Kinzinger G, Kober C, Diedrich P. Topography and morphology of the mandibular condyle during fixed functional orthopedic treatment: a magnetic resonance imaging study. J Orofac Orthop. 2007; 68: 124-47.
25. Ruf S. Short- and long-term effects of the Herbst appliance on temporomandibular joint function. Semin Orthod. 2003; 9: 74-86.
26. Cheib Vilefort PL, Farah LO, Gontijo HP, Moro A, Ruellas ACO, Cevidanes LHS, et al. Condyle-glenoid fossa relationship after Herbst appliance treatment during two stages of craniofacial skeletal maturation: a retrospective study. Orthod Craniofac Res. 2019; 22: 345-53.
27. Chayanupatkul A, Rabie AB, Hagg U. Temporomandibular response to early and late removal of bite-jumping devices. Eur J Orthod. 2003; 25: 465-70.
28. Tomblyn T, Rogers M, Andrews L 2nd, Martin C, Tremont T, Gunel E, et al. Cephalometric study of Class II Division 1 patients treated with an extended-duration, reinforced, banded Herbst appliance followed by fixed appliances. Am J Orthod Dentofacial Orthop. 2016; 150: 818-30.
29. Pancherz H, Ruf S. The Herbst appliance: research-based updated clinical possibilities. World J Orthod. 2000; 1: 17-31.
30. Weschler D, Pancherz H. Efficiency of three mandibular Anchorage forms in Herbst treatment: a cephalometric investigation. Angle Orthod. 2005; 75: 23-7.
31. Martin J, Pancherz H. Mandibular incisor position changes in relation to amount of bite jumping during Herbst/multibracket appliance treatment: a radiographic-cephalometric study. Am J Orthod Dentofacial Orthop. 2009; 136: 44-51.
32. Gerszewski C, Topolski F, Correr GM, Gomes RAP, Morais ND, Moro A. Dentoalveolar evaluation of lower incisors by CBCT after treatment with Herbst appliance. Braz Dent J. 2018; 29: 562-8.
33. Moro A, Janson G, de Freitas MR, Henriques JF, Petrelli NE, Lauris JP. Class II correction with the Cantilever Bite Jumper. Angle Orthod. 2009; 79: 221-9.
34. Yang X, Zhu Y, Long H, Zhou Y, Jian F, Ye N, et al. The effectiveness of the Herbst appliance for patients with Class II malocclusion: a meta-analysis. Eur J Orthod. 2016; 38: 324-33.
35. Rogers K, Campbell PM, Tadlock L, Schneiderman E, Buschang PH. Treatment changes of hypo- and hyperdivergent Class II Herbst patients. Angle Orthod. 2018; 88: 3-9.
36. Little RM. Stability and relapse of mandibular anterior alignment: University of Washington studies. Semin Orthod. 1999; 5: 191-204.
37. Pancherz H, Bjerklin K, Hashemi K. Late adult skeletofacial growth after adolescent Herbst therapy: a 32-year longitudinal follow-up study. Am J Orthod Dentofacial Orthop. 2015; 147: 19-28.
38. Solow B. The dentoalveolar compensatory mechanism: background and clinical implications. Br J Orthod. 1980; 7: 145-61.
39. Richardson ME. A review of changes in lower arch alignment from seven to fifty years. Semin Orthod. 1999; 5: 151-9.
40. Massaro C, Miranda F, Janson G, Rodrigues de Almeida R, Pinzan A, Martins DR, et al. Maturational changes of the normal occlusion: a 40-year follow-up. Am J Orthod Dentofacial Orthop. 2018; 154: 188-200.
41. Schütz-Fransson U, Lindsten R, Bjerklin K, Bondemark L. Mandibular incisor alignment in untreated subjects compared with long-term changes after orthodontic treatment with or without retainers. Am J Orthod Dentofacial Orthop. 2019; 155: 234-42.
42. Booth FA, Edelman JM, Proffit WR. Twenty-year follow-up of patients with permanently bonded mandibular canine-to--canine retainers. Am J Orthod Dentofacial Orthop. 2008; 133: 70-6.
43. Wouters C, Lamberts TA, Kuijpers-Jagtman AM, Renkema AM. Development of a clinical practice guideline for orthodontic retention. Orthod Craniofac Res. 2019; 22: 69-80.
44. Swidi AJ, Taylor RW, Tadlock LP, Buschang PH. Recent advances in orthodontic dental retention methods: a review article. J World Fed Orthod. 2018; 7: 6-12.
45. Littlewood SJ. Evidence-based retention: where are we now? Semin Orthod. 2017; 23: 229-36.

Agradecimento

Os autores agradecem o Dr. José Lucas Barbosa, radiologista do laboratório All Doc, pela confecção dos traçados cefalométricos.