Orthod. Sci. Pract. 2014; 7(27):272-278.

Complicações clínicas durante o uso do aparelho de Herbst com cantilever e com *splint* de acrílico removível inferior

Clinical complications during Herbst treatment with cantilever and removable mandibular splint

Alexandre Moro[1]
Leticia O. Farah[2]
Arthur S. J. Etges[2]
Suellen W. Borges[2]
Rafael R. H. Peres[2]
Ricardo Moresca[3]

Resumo

As quebras do aparelho de Herbst que podem surgir durante o tratamento da má oclusão de Classe II são preocupantes. Da mesma forma que as quebras com os aparelhos fixos geram compromissos adicionais para os pacientes, além do desconforto associado, incluindo também perda de horas de trabalho e tempo. Isso tudo gera custos financeiros adicionais para o consultório e/ou para o paciente e seus responsáveis. A literatura tem mostrado que, independente do desenho do aparelho utlizado, as chances de surgirem complicações durante a utilização do aparelho de Herbst são grandes. Entretanto, isso não deveria desestimular o clínico a utilizar esse tipo de aparelho, pois ele é o aparelho mais eficiente para a correção da Classe com retrognatismo mandibular. O objetivo deste artigo é descrever as principais complicações clínicas observadas com dois tipos de aparelho de Herbst, com cantilever e com *splint* removível inferior, e sugerir as possíveis soluções para cada situação. As complicações foram classificadas de acordo com o grau de complexidade, em simples e complexas. Após a descrição das complicações e das suas soluções, concluiu-se que é comum a ocorrência de alguma complicação durante o tratamento com o aparelho de Herbst. Sendo assim, o clínico deve estar apto a resolvê-la. Para diminuir as complicações, o aparelho deve ser construído com coroas de aço usando um sistema telescópico sem parafusos. Do ponto de vista clínico, o aparelho de Herbst com cantilever apresenta mais vantagens do que com o *splint* removível inferior durante a correção da Classe II.

Descritores: Má oclusão de Classe II, Herbst, complicações, sistema telescópico.

Abstract

The breakages of the Herbst appliance that may arise during the treatment of Class II malocclusion are worrying. Like it happens with breakages of fixed appliances it generates

[1] Professor Associado – UFPR – Graduação e Pós-graduação em Ortodontia, Professor do Programa de Mestrado em Odontologia Clínica – Universidade Positivo.
[2] Aluno do Programa de Mestrado em Odontologia Clínica – Universidade Positivo.
[3] Professor Adjunto – UFPR – Graduação e Pós-graduação em Ortodontia, Professor do Programa de Mestrado em Odontologia Clínica – Universidade Positivo.

E-mail do autor: alexandremoro@uol.com.br
Recebido para publicação: 20/07/2014
Aprovado para publicação: 31/07/2014

Como citar este artigo:
Moro A, Farah LO, Etges ASJ, Borges SW, Peres RRH, Moresca R. Complicações clínicas durante o uso do aparelho de Herbst com cantilever e com *splint* de acrílico removível inferior. Orthod. Sci. Pract. 2014; 7(27):272-278.

additional appointments; on the loss of work hours and time. Such consequences generate higher costs for the office and/or for the family of the patient. The literature has shown that there are great chances of complications during the use of the Herbst appliance. However, this should not discourage the clinician to use this type of appliance since it is the most efficient on the correction of Class II with mandibular retrognathia. The purpose of this article was to describe the main clinical complications observed on two types of Herbst appliance, with cantilever and with lower removable splint, and suggest possible solutions for each situation. Complications were classified according to the degree of complexity in simple and complex. After a description of the complications and their solutions, it was concluded that it is common the occurrence of complications during the treatment with Herbst appliance. Thus, the clinician should be able to solve them. To minimize these complications, the appliance should be constructed with steel crowns and with a telescopic system without screws. From a clinical standpoint, the Herbst appliance with cantilever presents more advantages than the lower removable splint for the correction of Class II.

Descriptors: Class II malocclusion, Herbst, complications, telescopic system.

Introdução

Muitos desenhos de aparelhos de Herbst podem ser encontrados atualmente no mercado[3,5,6,8,9,]. Da mesma forma, vários sistemas telescópicos estão disponíveis para a confecção dos aparelhos[4]. Entretanto, a grande quantidade de informação disponibilizada pelos fabricantes em prol de seus produtos faz com que a escolha do desenho do aparelho seja uma tarefa difícil. As empresas geralmente divulgam seus sistemas apresentando mais vantagens em relação aos concorrentes, o que nem sempre é verdade.

Entre as considerações mais importantes na escolha de um aparelho ortodôntico tanto para o ortodontista quanto para o paciente, estão a frequência de complicações, o custo-benefício do ponto de vista financeiro e o tempo de tratamento. Apesar da existência de vários modelos de aparelhos, apenas alguns estudos[2,10,11,12,13] compararam especificamente as taxas de complicações entre os diferentes desenhos de aparelho de Herbst. Silva et al.[13] (2014) ao avaliarem a incidência de complicações, observaram que apenas em cerca de 15% dos pacientes que usaram o aparelho de Herbst com cantilever (HC) e em 12% dos que usaram o Herbst com *splint* removível inferior (SRI) não tiveram complicações. Isso mostra que a frequência de complicações é preocupante, com percentagens em torno de 85% de todos os casos tratados. Nesse estudo, os autores concluíram que o tipo de aparelho de Herbst (HC ou SRI) e o modo de fixação (coroas de aço ou bandas reforçadas) não influenciaram a frequência de complicações durante o tratamento com o Herbst. Além disso, o sistema telescópico PMA (3M Unitek/Abzil, São José do Rio Preto, SP, Brasil) (sem parafusos) parece ser mais confiável (em relação ao número de complicações) do que Dentaurum tipo 1 (Dentaurum, Ispringen, Alemanha) (com parafusos) para o tratamento com o Herbst, independentemente do desenho do aparelho (HC ou SRI). Foram relatadas aproximadamente 2,5 complicações por paciente durante os 12 meses de tratamento com o Herbst. A maioria dos pacientes teve três complicações, no máximo, durante o tratamento com o aparelho.

O objetivo deste artigo é descrever as principais complicações clínicas observadas com dois tipos de aparelho de Herbst, com cantilever e com *splint* removível inferior (Figura 1), e sugerir as possíveis soluções para cada situação.

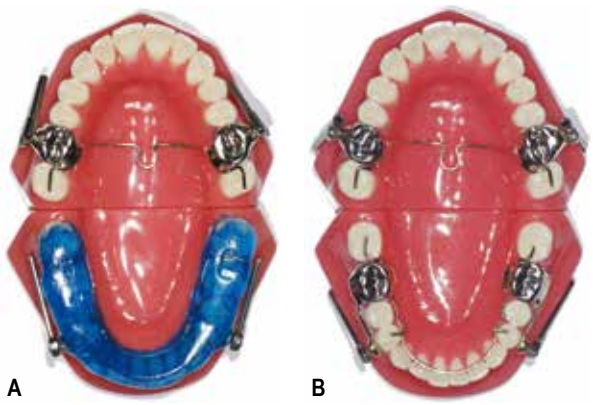

Figura 1 (A-B) – A) Aparelho de Herbst com coroas de aço nos primeiros molares superiores e *splint* de acrílico removível inferior. **B)** O aparelho de Herbst com cantilever.

Complicações com o aparelho de Herbst

Há várias formas de classificar as complicações durante a utilização do aparelho de Herbst. De acordo com o grau de complexidade, podem ser divididas em simples e complexas. As complicações identificadas como simples são aquelas resolvidas rapidamente, e

Orthod. Sci. Pract. 2014; 7(27):272-278.

que não tomam muito tempo clínico para a sua solução. As complexas, por sua vez, necessitam de um maior tempo de cadeira e, algumas vezes, necessitam de concertos mais elaborados em laboratório.

Complicações simples

Lesão no palato causada pelo arco transpalatino

A utilização do arco transpalatino (ATP) soldado às coroas ou bandas dos primeiros molares superiores é sempre indicada para ancorar estes dentes, a fim de evitar a expansão do arco dentário superior na região posterior. Também ajudam a equilibrar a intrusão destes dentes nos casos de avanço assimétrico da mandíbula. Entretanto, o ATP deve ficar afastado do palato de 3 a 4 mm. Se, ao início do tratamento, estiver muito próximo do palato, poderá, provavelmente, lesionar a mucosa (Figura 2). Caso isto ocorra, o ômega deve ser ajustado para manter o ATP afastado da mucosa palatina.

Lesão na bochecha causada pelo pistão

Se o pistão tiver uma extensão maior do que a do pivô, estendendo-se posteriormente, poderá machucar a bochecha (Figura 3). No sistema PMA o pistão deve ficar rente à extremidade posterior do tubo. No sistema Dentaurum Tipo 1, o ideal é que o pistão não ultrapasse mais do que 2 mm na distal do pivô superior. Se o pistão estiver comprido, ele deverá ser encurtado com o uso de um disco de carborundum.

Afrouxamento dos parafusos

Os sistemas com fixação por parafusos têm grande tendência de soltá-los. Alguns autores[7,10] recomendam o uso da cola Ceka Bond (Preat Corp., Santa Ynez, CA, EUA) antes da fixação do parafuso. Entretanto, a cola não garante uma fixação perfeita.

Distorção do pistão

É comum acontecer quando o sistema telescópico desencaixa frequentemente (Figura 4). O conserto é fácil e consiste apenas em remover o sistema telescópico e realinhar o pistão.

Figura 2 – Lesão na mucosa palatina devido à intrusão dos molares superiores e do arco transpalatino.

Figura 3 (A-C) – A) Lesão na bochecha devido ao comprimento excessivo do pistão. **B)** Sistema telescópico PMA. **C)** Sistema telescópico Dentaurum tipo 1.

Figura 4 – Distorção do pistão devido ao desencaixe frequente.

Lesão na mucosa pelo arco lingual

Deve-se tomar cuidado para que o arco lingual não machuque a mucosa da região sublingual (Figura 5). No início do tratamento, ele deve repousar sobre o cíngulo dos incisivos inferiores, e não ficar próximo da mucosa da região sublingual. É importante também a colocação de um apoio sobre a face oclusal dos segundos pré-molares inferiores ou segundos molares decíduos inferiores para evitar o abaixamento do arco lingual na região anterior que predispõe a este tipo de lesão. Se o arco lingual estiver ferindo a mucosa, deverá ser levantado com um alicate meia-cana. A remoção do

arco lingual não está indicada, pois em um caso com cantilever, por exemplo, o molar inferior poderá sofrer uma grande inclinação para anterior devido à ação do aparelho sobre o pivô inferior.

Lesão na bochecha causada pelo pivô inferior

Se o pivô do cantilever inferior ficar muito afastado do arco dentário, poderá causar lesão na bochecha (Figura 6). Capas plásticas, como as produzidas pela empresa canadense *Comfort Solutions* (Langley, BC, Canadá), podem ajudar principalmente na primeira semana de adaptação do paciente ao aparelho (Figura 7).

Afrouxamento do pistão

Quando da instalação do pistão do PMA, deve-se apertá-lo com um alicate Weigarth para evitar que se solte durante o tratamento (Figura 8). Caso ele se solte, a sua recolocação é simples.

Figura 5 – Lesão gengival devido ao abaixamento do arco lingual que estava sem o apoio do segundo pré-molar inferior.

Figura 6 – Lesão na bochecha devido ao grande afastamento do cantilever em relação ao arco dentário inferior.

Figura 7 (A-B) – A) Capa protetora inserida no garfo inferior do sistema PMA. **B)** Detalhe da capa protetora.

Figura 8 – Ajuste do garfo inferior do sistema PMA com a utilização do alicate Weingarth.

Complicações complexas

Descolamento da coroa e/ou banda

Para evitar esse problema, além da escolha correta da coroa e/ou da banda, recomenda-se a utilização do cimento Fuji Otho LC (GC America Inc. Chicago, IL, EUA). Esta é uma fase importante do tratamento, pois um procedimento bem realizado utilizando materiais com boas propriedades pode evitar este tipo de intercorrência.

Rasgamento da coroa

É raro acontecer e geralmente está associado a uma extrema falta de cooperação do paciente, pois não é uma tarefa fácil rasgar uma coroa de aço. Neste caso,

Orthod. Sci. Pract. 2014; 7(27):272-278.

o sistema telescópico deverá ser removido, cortando-se também o ATP para permitir a substituição da coroa rasgada. Na sequência, uma nova coroa deverá ser selecionada e transferida ao modelo de gesso, juntamente com a coroa do molar oposto, por meio de uma moldagem de transferência. O modelo de gesso com as duas coroas deve ser enviado ao laboratório, juntamente com o sistema telescópico, para a confecção do ATP e soldagem de um novo pivô na coroa substituída.

Rasgamento da banda

A banda ortodôntica convencional não suporta bem o nível de força gerado pelo aparelho. Mesmo as bandas reforçadas *Grip Tite* (TP Orthodontics, La Parte, IN, EUA) acabam rasgando (Figura 9A). Na atualidade, as mais utilizadas são as bandas Rollo (American Orthodontics, Sheboygan, WI, EUA) que, na verdade, é uma mistura de banda com coroa (Figura 9B), pois são reforçadas como uma coroa de aço. Entretanto, apresentam a superfície oclusal aberta, o que facilita muito a sua remoção. Se elas rasgarem terão que ser substituídas em laboratório para o conserto do aparelho, seguindo o mesmo procedimento descrito acima no caso de rasgamento da coroa. Quebras seguidas do aparelho que acontecem frequentemente quando bandas convencionais são utilizadas, além de atrasar o tratamento, complicam a agenda do consultório, e geram desconfiança do paciente sobre o tratamento executado.

Quebra do splint inferior

Outra ocorrência bastante frequente com o *splint* inferior é a sua fratura (Figura 10). Para minimizar este problema, os aparelhos devem ser confeccionados com um reforço de fio de aço na região sublingual. O acrílico também deve ser mais espesso na região anterior do *splint*. Mesmo tomando esses cuidados ainda é possível ocorrer a quebra do *splint*, principalmente se o paciente não cuidar do aparelho adequadamente.

Falta de uso do splint

Quando o aparelho de Herbst com o *splint* inferior removível é utilizado, o *splint* inferior deve ser removido apenas após as refeições a fim de facilitar a higiene bucal. Entretanto, alguns pacientes conseguem comer sem o aparelho, o que pode atrasar o tratamento. Se o paciente insistir em não usar corretamente, será melhor instalar um aparelho com cantilever, que é fixo e não pode ser removido pelo paciente.

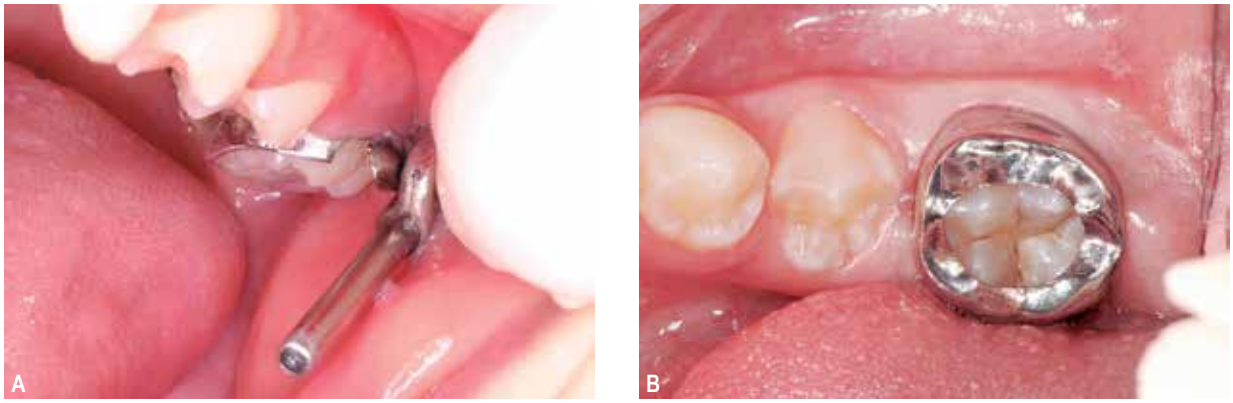

Figura 9 (A-B) – A) Rasgamento da banda reforçada no primeiro molar superior. **B)** Adaptação da banda Rollo.

Figura 10 – Quebra do *splint* inferior devido à fina espessura na região anterior.

Quebra do pivô

Em determinadas situações, o pivô também pode se desprender da solda, principalmente se a solda não for feita corretamente (Figura 11). Se o pivô soltar (quebrar) no aparelho com *splint*, toda a parte inferior deverá ser refeita, pois não há como soldar novamente o pivô na estrutura metálica sem danificar o acrílico. A quebra do pivô no sistema com cantilever é resolvida mais facilmente. Entretanto, também vai envolver o envio de todo o aparelho para o laboratório.

Quebra do arco transpalatino

É raro, mas também pode acontecer. Se for no início do tratamento, normalmente é necessário moldar

a arcada superior, transferir as bandas/coroas para a moldagem e enviar o modelo para o laboratório para refazer o ATP. Se estiver faltando menos de 3 meses para o término do período proposto para a utilização do Herbst, provavelmente não será necessária a confecção de um novo ATP.

Figura 11 – Quebra do pivô inferior devido à falha na solda.

Discussão

As quebras do aparelho de Herbst que podem surgir durante o tratamento são preocupantes. Da mesma forma que as quebras com os aparelhos fixos geram compromissos adicionais para os pacientes, além do desconforto associado, incluindo também perda de horas de trabalho e tempo. Isso tudo gera custos financeiros adicionais para o consultório e/ou para o paciente e seus responsáveis.

A literatura[2,10,11,12,13] tem mostrado que, independente do desenho do aparelho utlizado, as chances de surgirem complicações durante a utilização do aparelho de Herbst são grandes. Entretanto, isso não deveria desestimular o clínico a utilizar esse tipo de aparelho, pois ele é o aparelho mais eficiente para a correção da Classe com retrognatismo mandibular[1].

O importante é que o clínico conheça as complicações mais comuns e tenha capacidade de resolvê-las rapidamente e com segurança. Além disso, é essencial que trabalhe preventivamente a fim de evitar essas complicações. Uma vez que se conheça bem os vários desenhos para a confecção do aparelho de Herbst e os tipos de sistemas telescópicos, será capaz de evitar erros primários, como fazer um aparelho com uma banda convencional.

Outro aspecto importante na utilização clínica do aparelho é a adaptação do paciente na primeira semana. No início, alguns pacientes podem até querer desistir de usar o aparelho, e achar que será impossível se acostumar, principalmente se os pais não estiverem dispostos a se envolverem com o tratamento. Neste período a alimentação deverá ser à base de alimentos mais macios, e é considerado normal algum desconforto nos lábios e bochechas, principalmente com o uso do aparelho com cantilever. Nesse momento, a utilização de capas e ceras de proteção será fundamental. A partir da segunda semana há uma tendência de normalização e, após o primeiro mês, os pacientes geralmente já estão totalmente adaptados ao aparelho, e os problemas iniciais já superados. A partir desta fase, é importante conscientizá-los do uso do aparelho e da necessidade de controlarem a consistência da dieta, evitando alimentos muito duros que possam predispor aos problemas apresentados.

O aparelho de Herbst com cantilever (HC) tem como principais vantagens: ser bastante resistente clinicamente; ser mais estético; ser de mais fácil confecção. As desvantagens do HC são as seguintes: tendência de abaixamento do cantilever inferior, provocando a inclinação do molar; tendência do pivô inferior machucar a bochecha do paciente durante a primeira semana de uso; sua instalação é mais difícil. Já o aparelho de Herbst com *splint* removível inferior (HSR) tem como vantagens a possibilidade de remover o *splint* para a escovação dos dentes (o que facilita a higiene); adaptação mais fácil para o paciente; a curva de aprendizagem do profissional é menor quando comparada ao HC. As desvantagens observadas clinicamente no HSR são: estética mais desfavorável; menor resistência do *splint* de acrílico inferior; falta de colaboração de alguns pacientes que conseguem remover o *splint* inferior para a alimentação; presença de uma mordida aberta posterior ao final do período de uso devido à falta de irrupção dos dentes posteriores. Este problema, no entanto, é facilmente corrigido na fase de aparelho fixo.

Conclusão

É comum a ocorrência de alguma complicação durante o tratamento com o aparelho de Herbst. Sendo assim, o clínico deve estar apto a resolvê-la.

Para diminuir as complicações, o aparelho deve ser construído com coroas de aço usando um sistema telescópico sem parafusos.

Do ponto de vista clínico, o aparelho de Herbst com cantilever apresenta mais vantagens do que com o *splint* removível inferior durante a correção da Classe II.

Referências bibliográficas

1. Cozza P, Baccetti T, Franchi L, Toffol L, McNamara JA Jr. Mandibular changes produced by functional appliances in Class II malocclusion: a systematic review. Am J Orthod Dentofac Orthop. 2006;129:599.e1-599.e12.
2. Hagg U. A comparison of splinted and banded Herbst appliances: treatment changes and complications. Austr Orthod J 2002;18:76-81.
3. Hanks SD. A new Herbst appliance. J Clin Orthod. 2003; 37(7):376-379.
4. Moro A et al. O aparelho de Herbst e suas variações. Rev Dental Press Ortod Ortop. 2000;5(2):35-41.
5. Moro A, et al. Descrição, passo a passo, do aparelho de Herbst com coroas de aço superiores e splint removível inferior. Rev Dental Press Ortod Ortop 2001;6(3):35-41.

Orthod. Sci. Pract. 2014; 7(27):272-278.

6. Moro A. Aparelho de Herbst PMA – Passo a passo. In: Cotrim-Ferreira, F, Sakai E. Nova visão em Ortodontia e Ortopedia Funcional dos maxilares. Ed. Santos, São Paulo, p.229-233, 2008.
7. Noble PSA. Clinical management of crown/banded bite jumping Herbst appliances. Allesee Orthodontic appliances. 4 ed. 1999. 77p.
8. Pancherz H. Treatment of Class II malocclusion by jumping the bite with the Herbst appliance: a cephalometric investigation. Am J Orthod 1979;76(4):423-442.
9. Pancherz H. History, background, and development of the Herbst appliance. Semin Orthod. 2003;9(1):3-11.
10. Rogers MB. Troubleshooting the Herbst appliance. J Clin Orthod 2002;36(5): 268-274.
11. Sanden E, Pancherz H, Hansen K. Complications during Herbst appliance treatment. J Clin Orthod 2004;38(3):130-133.
12. Schioth T, Bremen JV, Pancherz P, Ruf S. Complications during Herbst appliance treatment with reduced mandibular cast splints. J Orafac Orthop 2007;68:321-7.
13. Silva JFE, Gerszewski C, Moresca RC, Correr GM, Flores-Mir C, Moro A. Retrospective study of clinical complications during orthodontic treatment with either a removable mandibular acrylic splint Herbst or with a cantilever Herbst. Angle Orthod. No prelo.2014.